Zur Corticosteroidtherapie bei entzündlichen Erkrankungen des Augenhinterabschnittes

K. D. Wettich

1970

Aus der Klinik für Augenkrankheiten

der Universität Frankfurt am Main

(Direktor: Prof.Dr.med. W. D o d e n)

Zur Corticosteroidtherapie bei entzündlichen Erkrankungen des Augenhinterabschnittes.

Inaugural - Dissertation

zur

Erlangung des Doktorgrades

der gesamten Medizin

der Hohen Medizinischen Fakultät

der Johann Wolfgang von Goethe Universität

zu Frankfurt am Main

vorgelegt von

K l a u s - D i e t e r W e t t i c h

aus Gotha

Frankfurt am Main 1970

Dekan: Prof. Dr.H.Harbauer

Referent: Prof. Dr.J.Otto

Korreferent: Prof. Dr.W.Doden

UNIV.
LEIDEN
BIBL.

INHALTSVERZEICHNIS

A. Einleitung und Fragestellung Seite

1. Die entzündlichen Krankheiten des hinteren Augenabschnittes unter besonderer Berücksichtigung der Ätiologie 1

2. Die Corticosteroidtherapie entzündlicher Augenkrankheiten im Schrifttum unter besonderer Berücksichtigung des hinteren Uveal-Traktus 5

3. Fragestellung 8

B. Hauptteil

1. Vorbemerkungen 9

2. Behandlungsmethodik 10

3. Die Ergebnisse der Corticosteroidbehandlung bei entzündlichen Erkrankungen des Augenhinterabschnittes

a) Iridocyclitis exsudativa 12

b) Iridocyclitis nodosa 25

c) Chorioiditis disseminata 35

d) Chorioiditis centralis 42

e) Chorioiditis centralis serosa 51

f) Chorioiditis juxtapapillaris 57

g) Periphlebitis retinae 61

h) Neuritis nervi optici 67

i) Sympathische Ophthalmie 74

C. Zusammenfassung 77

Literaturverzeichnis 83

Lebenslauf

Verzeichnis meiner akademischen Lehrer

Ehrenwörtliche Erklärung

Digitized by the Internet Archive
in 2026

https://archive.org/details/IA41550826_0018

A. Einleitung und Fragestellung

1. Die entzündlichen Krankheiten des hinteren Augenabschnittes unter besonderer Berücksichtigung der Ätiologie

An der Universitätsklinik Frankfurt/Main wurden vor allem folgende Entzündungen des hinteren Augenabschnittes mit Cortison behandelt:
Iritis, Iridocyclitis, Chorioiditis disseminata, Chorioiditis centralis, Chorioiditis centralis serosa, Chorioiditis juxtapapillaris, Periphlebitis retinae, Neuritis nervi optici bzw. Neuritis retrobulbaris, sympathische Ophthalmie.
Hierbei ist zu berücksichtigen, daß in dieser Abhandlung die Iritis und die Iridocyclitis zum hinteren Augenabschnitt gezählt werden, da bekanntlich der Uvealtraktus eine funktionelle Einheit bildet.
Einige andere Entzündungen des hinteren Augenabschnittes, z.B. die Retinitiden, wurden nur in Einzelfällen mit Cortison behandelt, sodaß sie hier unter den Bedingungen einer statistischen Auswertung nicht berücksichtigt wurden.
Die Ätiologiefrage der entzündlichen Augenkrankheiten hat in der Ophthalmologie eine besondere Bedeutung erlangt, vor allem hinsichtlich der sogenannten endogenen Augenentzündungen.
Während noch vor wenigen Jahren der größte Teil der endogenen Augenentzündungen, insbesondere der Uveitiden, ätiologisch als tuberkulös oder tuberkulös-allergisch angesehen wurden, hat sich dieses Bild in letzter Zeit völlig gewandelt. Darauf ist DODEN(21) in seinem vor der Ophthalmologischen Gesellschaft in Wien gehaltenen Vortrag am 14.Juni 1965 ausführlich eingegangen.
Die Ätiologiefrage ist für die Cortisontherapie der Augenentzündungen sehr bedeutsam. So wäre z.B. die alleinige Anwendung von Cortison bei einer echten Tuberkulose kontraindiziert - hier würden Tuberkulostatika gut wirken (WOODS(108)) -, bei allergischen Erkrankungen dagegen indiziert, während Tuberkulostatika keinen Erfolg versprechen.
Während nun eine Reihe von tuberkulösen Erkrankungen des Auges durch das klinische Bild und durch der Nachweis der Erreger oder spezifischer feingeweblicher Veränderungen leicht bewiesen

werden kann - z.B. durch verkäsende Konglomerattuberkel der Uvea und, unter Berücksichtigung des Allgemeinbefundes, durch die Aderhauttuberkel bei der Miliartuberkulose und bei der Meningitis tubercolosa (DODEN(21)),- besteht die Schwierigkeit bei allen übrigen als tuberkulös geltenden oder auf Tuberkulose verdächtigen Augenerkrankungen, insbesondere der sogenannten endogenen, chronisch-rezidivierenden Augenentzündungen, die Ätiologie zu eruieren. Dabei ist zu beachten, daß das seltene Vorkommen sicherer Augentuberkulosen im umgekehrten Verhältnis zur Häufigkeit der endogenen, chronisch-rezidivierenden Augenentzündungen mit meist ungeklärter Ätiologie steht (DODEN(19,20)).

Viele Versuche sind unternommen worden, durch indirekte Diagnostik die Verdachtsätiologie Tuberkulose zu sichern; so durch extraoculare tuberkulöse Veränderungen (AXENFELD (6,7), URBANEK(85), MELLER(54), KRÜCKMANN(46,47)); GT-Reizschwellenbestimmungen (HÄRTL und THIEL(40)); serologische Verfahren (THIEL(83,84), DODEN und HEYMANN(24)); spezifische bakteriologische und zytologische Untersuchungen des Kammerwassers (AMSLER(3)), VERREY(86,87,88,89)) und durch den Nachweis einer lokal vermehrten spezifischen Antikörperbildung im entzündeten Auge selbst (GOLDMANN(33,34), WITMER(95-103), REMKY(63,64,65)).

Zusammenfassend läßt sich sagen, daß trotz der vielfältigen Methoden zur Sicherstellung der ätiologischen Diagnose auch heute noch die Frage nach der sicheren Ätiologie der endogenen, chronisch-rezidivierenden Augenentzündungen, besonders auch die Frage nach ihrer tuberkulösen Ätiologie, noch weitgehend ungelöst bleibt. Wahrscheinlich kommen die verschiedensten Noxen ätiologisch in Betracht (Toxoplasmen, Brucellen, Kokken, Leptospiren, Histoplasmen und andere Erreger, vielleicht auch Viren).

Zu der Ätiologie der spezifischen Krankheitsbilder läßt sich folgendes sagen:

Iridocyclitis

Gerade an Hand der endogenen Uveitiden kann man feststellen, wie sich die Ansichten über die Ätiologie gewandelt haben. Früher war die Hauptdiagnose im französischen Schrifttum die luetische Ätiologie, im anglo-amerikanischen die Fokalinfektionsätiologie und im deutschsprachigen die tuberkulöse Ätiologie

(DODEN(21)). Heute ist ein Rückgang der Diagnose tuberkulöse Uveitis (WOODS(105,106)) und eine Zunahme der Diagnose Sarkoidose (WEGNER und WURM(93)), Toxoplasmose, Brucellose, Histoplasmose (in den USA) und Uveitiden unbekannter Ätiologie zu verzeichnen. Besonders die oftmals erfolglose Anwendung von Tuberkulostatika (WEGNER und ZINTZ(92)) hat viele Autoren zweifeln lassen, weiterhin eine tuberkulöse Ätiologie anzunehmen. Bei den meisten endogenen Uveitiden handelt es sich aber um chronische unspezifische Uveitiden, deren Ätiologie unklar bleibt. Hier setzt die oft sehr nützliche und erfolgreiche lokale oder allgemeine Cortisontherapie ein (eventuell unter Neotebenschutz (DODEN(19)), während Tuberkulostatika unwirksam bleiben.

Den akuten Uveitiden können ätiologisch exogene Ursachen (bakterielle Infektion, Sekundarinfektion) zu Grunde liegen; öfters liegt auch eine rheumatische Ätiologie vor, ebenso ist eine fokal-toxische Ätiologie in Betracht zu ziehen. In zahlreichen Fällen kann keine spezifische Ätiologie bestimmt werden. Die Ätiologie "Tbc-allergisch" wird wohl meist nicht zu Recht erfolgen.

Chorioiditis

Bei der Chorioiditis disseminata scheint der Toxoplasmose eine gewisse ätiologische Bedeutung zuzukommen, noch stärker bei der Chorioiditis centralis und Chorioiditis juxtapapillaris. Tuberkulostatika wirken relativ selten günstig. Ansonsten gilt das bei den Uveitiden Gesagte.

Periphlebitis

Die Ätiologiefrage der Periphlebitis retinae ist heute fast völlig ungeklärt. Dabei ist bemerkenswert, daß sich kein wesentlicher Anhalt dafür ergab, daß es sich um eine Tuberkulose handeln könnte. Wahrscheinlich können unterschiedlichste Noxen das Krankheitsbild der Periphlebitis retinae hervorrufen. Möglicherweise handelt es sich hierbei noch nicht einmal um ein primär entzündliches Krankheitsgeschehen (DODEN(21)). Höchstwahrscheinlich liegt eine noch gänzlich unbekannte Allgemeinkrankheit vor (DODEN und BEGEMANN (23)).

Neuritis nervi optici

Unter den verhältnismäßig häufigen Erkrankungen der Sehnerven spielt die Tuberkulose eine geringe Rolle. Hier ist, vor allem bei Neuritis retrobulbaris, die M.S. ätiologisch zu nennen, weiterhin bakterielle und Virusinfektionen, Autointoxikationen und exogene Vergiftungen.

Sympathische Ophthalmie

Auf die Ätiologie der sympathischen Ophthalmie wird im Hauptteil näher eingegangen.

2. Die Corticosteroidtherapie entzündlicher Augenkrankheiten im Schrifttum unter besonderer Berücksichtigung des hinteren Uveal-Traktus

Als 1950 und 1951 das Cortison erstmalig in die Therapie der entzündlichen Augenkrankheiten eingeführt wurde und sich erste bemerkenswerte Erfolge dieser Therapie einstellten (WOODS(1950)(104), DUKE-ELDER(26,27,28), SCHEIE(70), FITZGERALD(29), LAVERY(49), LEOPOLD(51), GORDON(1951)(37)), wurde angenommen, das geeignete Mittel gegen die meisten entzündlichen Krankheiten des Auges gefunden zu haben. Daher war es nicht verwunderlich, daß Cortison schon bald darauf recht maßlos und kritiklos angewandt wurde. Doch schon bald wurden immer mehr Stimmen laut, die auf gefährliche Komplikationen hinwiesen (AGATSON(2), SCHEIE(68,69), MITSUI(56,57), KLEBERGER(45), FÖRINER(30), SCHENK(72,73), DODEN(22), BECKER(8), OTTO(62), SCHUHMACHER(75)). Dadurch wurde eine differenziertere Einstellung gegenüber dem Cortison ermöglicht. Dies war vor allem auch wegen der bekanntgewordenen Cortisonschäden bei der Behandlung der Hornhautentzündungen der Fall; jedoch gab es auch eine Anzahl gegenteiliger Meinungen über die Cortisontherapie der entzündlichen Krankheiten des hinteren Augenabschnittes.
STARK(78) berichtet, daß Cortison den Heilungsverlauf verkürzt und in der Regel zur Heilung führt. FRANCESCHETTI, MAEDER und BOURQUIN (31) empfehlen die Anwendung des Cortisons bei Uveitis und Entzündungen des hinteren Uvealabschnittes, ebenso WEEKERS und LAVERGNE(49), diese sogar dann, wenn ein Sekundärglaukom vorliegt, jedoch nur unter der Bedingung, daß die Uveitis aktiv ist. Auch WOODS(107) berichtet über günstige Ergebnisse bei der Uveitis, sowohl bei der Allgemein- als auch bei der Lokaltherapie. Auch THIEL(82) sah gute Erfolge bei der örtlichen Behandlung der akuten Iritis. Die chronisch-rezidivierende Knötcheniritis sowie die entzündlichen Erkrankungen der Aderhaut, Netzhaut und des Nervus opticus sollen dagegen weniger gut ansprechen.
HOLMBERG(43) berichtet über gute Erfolge der lokalen Cortisontherapie bei der Behandlung von 74 Patienten mit akuter Iridocyclitis. Cortison soll die Krankheitsdauer abkürzen und das Auftreten von Synechien verhindern. Weitere gute Resultate bei 17 Fällen mit entzündlichen Erkrankungen des vorderen Augenabschnittes beschreiben

ROSNER und STEINVORTH(67). Noch einige weitere Autoren können gute Resultate bei der Behandlung der Entzündungen des gesamten Uvealtraktus aufzeigen (SCHRADER(74), GORDON(35), OTTO(62), BRÜCKNER(13), STELLAMOR-PESKIR(80)), andere Autoren halten die Cortisonbehandlung bei Entzündungen des gesamten Uvealtraktus für indiziert (BÖKE(12), LANGOSSY(48)) oder behandeln selbst mit Cortison (GORDON(36)). Von BÖKE(12) wird bei chronischer Iridocyclitis eine versuchsweise Anwendung empfohlen, die zeitlich begrenzt sein sollte, um größere Schäden nach Möglichkeit zu vermeiden. Eine relativ breite Indikation sieht BÖKE(12) beim Morbus BOECK des Auges, ebenso WEGNER(91).
Weiterhin empfehlen BÖKE(12), LANGOSSY(48), WOODS(107), MINNES(55) und deROSA(66) die Cortisonbehandlung bei sympathischer Ophthalmie oder berichten über gute Erfahrungen der Cortisontherapie bei dieser schwerwiegenden Erkrankung; Heilung wird allerdings damit nicht erreicht. Bei der toxoplasmotisch bedingten Chorioretinitis sei Cortison nicht nur indiziert, sondern zusätzlich zur Daraprim- und Sulfonamid-Therapie unerläßlich, da bei dieser Krankheit auch eine hyperergische Reaktion vorliege (LEOPOLD und BARNERT(50)). Nach BÖKE(12) kommt eine lokale Behandlung der Erkrankungen der Aderhaut mit Kortikoiden nicht in Betracht, da dieses Vorgehen praktisch unwirksam sei.

Während die Anwendung von Cortison bei den entzündlichen Krankheiten des Uvealtraktus größtenteils befürwortet wird, ist die Meinung über die Cortisontherapie der Neuritis nervi optici sehr geteilt. DODEN(18) berichtet von 35 Fällen, die erfolgreich mit der allgemeinen Kortikoidtherapie behandelt wurden, NEUBAUER und KARGES(59) von 12, NEUBAUER(58) nochmals von 32 Fällen. Dabei soll die Behandlungsdauer wesentlich verkürzt worden sein. Gegenteilige Ergebnisse zeigt GRAEFER(38) auf. So sollen zwar die Heilungsziffern von 41,9% ohne Cortison auf 68,7% mit Cortison angestiegen sein; die Erkrankungsdauer soll sich jedoch mit der Kortikosteroidbehandlung nicht wesentlich verkürzen lassen. NEUBAUER und KARGES(59) glauben, daß Steroide helfen.

Die kombinierte Anwendung von Cortison und Antibiotica wird von BRÜCKNER(13) empfohlen. Allerdings sollen gerade bei der Augentuberkulose entgegen jeder Voraussetzung Versager und Verschlim-

merungen unter der Behandlung auftreten. ABRAHAMSON(1), BÖHRINGER (10,11), LEPRI(52), MAYLATH(53) empfehlen die kombinierte Anwendung bei exogen infizierten Bulbusperforationen und bei Ulcus serpens.
HALLERMANN(41), WEGNER und ZINTZ(92) meinen, daß die verschiedenen Therapieversuche mit antibiotischen Mitteln bei endogenen Augenentzündungen, vornehmlich solchen mit tuberkulostatisch wirkenden Medikamenten, praktisch nutzlos sei, da bei der überwiegenden Mehrzahl der endogenen Augenentzündungen keine echten Erreger mehr nachgewiesen werden können.
WEISSBECKER(94) will nur dann zusätzlich zu Antibiotica die Cortisontherapie anwenden, wenn eine akut lebensbedrohliche oder eine derart schwere Krankheitssituation vorliegt, daß sie mit antibiotischen Maßnahmen allein nicht mehr beherrscht werden kann.

Auch einige Komplikationen der Steroidbehandlung sind in der Literatur erwähnt. BECKER, BERNARD und MILLS(8), ARMALY(4,5), DRAEGER(27), CUVELL(16) berichten über Sekundärglaukome nach Steroidgaben. OGELESBY(61), CREWS(17) und STREIFF(81) beschreiben die hintere subcapsuläre Cataract, die jedoch höchst selten ist, da sie erst bei hohen Cortisondosen über längere Zeit hervorgerufen wird.
HOLMES(44) zeigt einen Fall mit generalisierter Akne nach subconjunctivalen Gaben von Cortison.

Bei der Allgemeintherapie muß man besonders eine gründliche Anamnese erheben, da Cortison vor allem bei entsprechender Vorgeschichte Allgemeinkomplikationen hervorrufen kann, wie manifesten Diabetes mellitus, Osteoporese, Ödeme, Magenulcus, Ulcusblutung, Nebennierenrinsuffizienz (LEOPOLD und BARNERT(50)), jedoch auch hier meist bei langdauernder Therapie. Nach SCHEIFFARTH und ZICHA(71) sind Diabetes, Hypertonie, Ulcus ventriculi, Osteoporese, eventuell auch Stadien der frühen Gravidität und des Wachstumalters wenigstens von der langfristigen Steroidtherapie auszuschließen. Auch BEIGLBÖCK(9) beschreibt unerwünschte Nebenwirkungen des Cortisons.

3. Fragestellung

Es gibt eine unübersehbare Menge von Literatur über die Kortikosteroidtherapie der entzündlichen Augenkrankheiten. Dabei werden, wie schon ausgeführt, teils übereinstimmende, teils gegenteilige Meinungen über den Wert der Anwendung der Kortikosteroidtherapie geäußert. Vor allem werden auch einige Gefahren und Komplikationen der Kortikosteroidtherapie diskutiert. Es ist jedoch anscheinend bisher keine, sich über einen größeren Zeitraum erstreckende statistische Auswertung des Krankengutes der verschiedenen Augenentzündungen des hinteren Augenabschnittes, die mit Cortison behandelt wurden, erfolgt. Um nun einen zusammenfassenden Überblick über die Auswirkungen der Kortikosteroidtherapie bei den verschiedensten Augenentzündungen des hinteren Augenabschnittes, wegen des funktionellen Zusammenhangs einschließlich denen des vorderen Uvealtraktus, zu geben, habe ich das Krankengut der Universitätsklinik Frankfurt/Main von 1951-1963 gesichtet und statistisch ausgewertet.

Diese Dissertation beschränkt sich auf die statistische Auswertung der entzündlichen Erkrankungen des hinteren Augenabschnittes einschließlich der der vorderen Uvea (Uvea einschließlich Iris und Ciliarkörper, Retina, Nervus opticus). Die Auswertung des vorderen Augenabschnittes (Conjunctiva, Cornea, Sklera) bleibt einer weiteren Dissertation vorbehalten. (Diese ist bereits erschienen. Thema: Zur Corticosteroidtherapie bei entzündlichen Erkrankungen des Augenvorderabschnittes von Hans-Peter WETTICH.)

B. Hauptteil

1. Vorbemerkungen

Bei der statistischen Auswertung werden bei allen Krankheitsbildern einheitlich folgende Gesichtspunkte berücksichtigt:

1. Geschlechtsverteilung
2. Altersverteilung
3. Behandlungsdauer
4. Behandlungsergebnis einschließlich Visus
5. Rezidivhäufigkeit.

Dabei ist zu beachten, daß die Behandlungsdauer, die Änderungen der klinischen Symptome, vor allem des Visus, über Erfolg oder Mißerfolg der Therapie aussagen. Auf Komplikationen wird bei den einzelnen Krankheitsbildern gesondert eingegangen. Die Rezidivhäufigkeit wurde durch die statistische Auswertung der laufenden Nachuntersuchungen bestimmt. Weitere, bei den Nachuntersuchungen aufgetretene, krankhafte Zustände werden vollständig aufgeführt.
Bei der Bestimmung der durchschnittlichen Behandlungsdauer wurde ein in bestimmten einzelnen Fällen extrem langer stationärer Aufenthalt nicht mit einbezogen, um keine Verfälschung des statistischen Materials zu erhalten. Sie werden aber von Fall zu Fall angeführt.
Da neben der Cortisontherapie meist auch andere therapeutische Maßnahmen, insbesondere medikamentöser Art, angewandt wurden, werden die am häufigsten zusätzlich gebrauchten Medikamente, sowie andere, auf den Heilungsverlauf besonders stark einwirkende therapeutische Maßnahmen, ebenfalls erwähnt.
Auf die Ätiologie der einzelnen Krankheitsbilder wird ebenfalls eingegangen.
Eine Schwierigkeit jeder Statistik besteht darin, die verschiedenen Ergebnisse der unter den verschiedensten Umständen (Geschlecht, Alter, Vorbehandlung) zur Behandlung gelangten Patienten zu vergleichen. Zur übersichtlichen Darstellung wurde deshalb folgendes Schema gewählt: Vergleich der wichtigsten klinischen Symptome bei Behandlungsbeginn und -ende in Bezug auf die Häufigkeit der betroffenen Fälle. Bei der Darstellung der Behandlungsdauer und der Visusveränderung sind alle Fälle einzeln oder in kleinen Gruppen zusammengefaßt aufgeführt.

2. Behandlungsmethodik

Entsprechend den von THIEL(82) in den Klinischen Monatsblättern für Augenheilkunde gegebenen therapeutischen Richtlinien erfolgte bei stationären Patienten von 1951 bis 1965 die örtliche Anwendung von Cortison oder Hydrocortison am Augenvorderabschnitt - das betrifft in dieser Dissertation die Iridocyclitis - stets in Form eines zwei- oder dreistündigen Salbenverbandes.
Bei Abheilung des Krankheitsprozesses wurde Cortison nie abrupt abgesetzt, sondern es erfolgte, wie auch bei der allgemeinen Applikation, ein Ausschleichen des Präparates. Dabei wurde die zunächst 2- oder 3stündige Salbenbehandlung auf dreimal täglich und dann auf in immer größeren Abständen erfolgende Salbenverbände unter ständiger Kontrolle reduziert.
Bei chronischen Entzündungen des hinteren Augenabschnittes, vor allem bei den Chorioitiden, erfolgte die lokale Applikation durch eine pro Woche dreimalige retro- bzw. parabulbäre Injektion einer 5mg starken Cortison-Suspension unter guter Tropfanästhesie. Dabei wurden im allgemeinen 15 bis 25 Injektionen verabreicht. Nur in einigen Fällen mit schneller Besserung oder Abheilung waren weniger Injektionen notwendig.
Um bei der lokalen Anwendung Schäden zu vermeiden, genügte die ständige augenärztliche Überwachung; bei Erkrankungen des Vorderabschnittes besonders die tägliche Kontrolle an der Spaltlampe, bei Erkrankungen des Hinterabschnittes die Fundusspiegelung.

Seit 1959 wurde bei schwereren Verlaufsformen der chronischen Entzündungen der Uvea und des Nervus opticus entweder allein oder zusätzlich zur lokalen eine allgemeine Therapie durchgeführt. Dabei wurde zur Vereinheitlichung stets Decortin und zwar sowohl intravenös als auch peroral gegeben. Anfangs wurde eine relativ hohe Dosis intravenös appliziert, um schnell ein Wirkungsoptimum zu erreichen, danach wurde peroral mit Tabletten in abfallender Dosis weiterbehandelt. Auch hier wurde wie bei der örtlichen Anwendung mit Decortin ausgeschlichen, um eine mögliche Nebennierenninsuffizienz (HENRI(42)) zu vermeiden.
Bei der allgemeinen Therapie sind allerdings umfangreiche Vorsichtsmaßnahmen zu ergreifen, um mögliche Komplikationen nicht zum Ausbruch kommen zu lassen. Die Voraussetzung für eine allgemeine

Therapie ist hierbei die anamnestische Kenntnis insbesondere von Infektionskrankheiten, Diabetes, Magenleiden, Psychosen, bei Frauen auch eine Schwangerschaft sowie eine internistische Untersuchung mit Röntgendurchleuchtung des Thorax und des Magen-Darm-Traktes sowie eine Nüchtern-Blutzuckerbestimmung (BÖKE(12), SIEGENTHALER (76,77)). Gleichzeitig muß eine Schutztherapie mit einem Tuberkulostatikum und einem Antibiotikum durchgeführt werden, um die Aktivierung einer Tuberkulose oder eines Fokus zu vermeiden. Zusätzlich müssen wegen der hypokaliämischen Nebenwirkung des Cortisons kaliumreiche Kost und kaliumreiche Medikamente, wegen der katabolen Nebenwirkung anabole Präparate verabreicht werden.
Während der stationären Behandlung wurden laufend Gewichtskontrollen durchgeführt, um rechtzeitig Wasserretentionen zu erfassen, sowie Urin- und Blutkontrollen, um Harn- und Blutzucker zu bestimmen. Bei allen nachfolgenden Krankheitsbildern kamen zusätzlich zur speziellen Cortisontherapie noch folgende, schon vor der Cortisonära durchgeführte, allgemeine und örtliche Maßnahmen zur Anwendung:
<u>lokal</u>: Pupillenerweiterung, Applikation von Wärme, gegebenenfalls Diathermie-Durchflutung der Orbita.
<u>allgemein</u>: im wesentlichen Verabreichung gefäßabdichtender Pharmaka, wie Calcium und Vitamine, vornehmlich A,B-Komplex und C; daneben die üblichen Maßnahmen wie Bettruhe, usw.

3. Die Ergebnisse der Corticosteroidbehandlung bei entzündlichen Erkrankungen des Augenhinterabschnittes (Krankengut der Universitäts-Augenklinik Frankfurt/Main von 1950-1965, 1091 Patienten).

a) Behandlung der IRIDOCYCLITIS EXSUDATIVA mit Corticosteroiden

Nach LANGOSSY(48) stellen sowohl Iritis als auch Iridocyclitis eine absolute Indikation für die Steroidtherapie dar. HOLMBERG(43), ROSNER und STEINVORTH(67), GORDON(34), SCHRADER(75), STARK(78), FRANCESCHETTI, MAEDER und BOURQUIN(31), THIEL(82), STEFFENSON(79), CARLISLE(15) und BRÜCKNER(14) berichten über gute Erfolge der örtlichen bzw. allgemeinen Cortisontherapie.

Von 1951 bis 1965 wurden in der Universitäts-Augenklinik Frankfurt am Main 532 Patienten mit Iridocyclitis exsudativa einschließlich Iritis exsudativa stationär behandelt. Bei 83 Patienten waren beide Augen befallen, sodaß insgesamt 615 Fälle zur Corticosteroidtherapie herangezogen wurden.
Als Ätiologie der Iridocyclitis exsudativa war in 255 Fällen eine Tuberkulose-Allergie angegeben, in 59 Fällen wurde eine rheumatische Genese eruiert, in 17 Fällen ein fokal-toxisches Geschehen. In weiteren 11 Fällen fand sich ein Morbus Bechterew. In Einzelfällen kamen andere Infektionen in Betracht (Lues, Gonorrhoe, Toxoplasmose, Leptospirose, Streptokokkeninfektion).
Wie in der Einleitung schon ausgeführt, ist in den meisten Fällen die Verdachtsätiologie tbc-allergisch nicht gesichert, sondern wird aufgrund allgemeiner Befunde angenommen. In den restlichen 200 Fällen wurde keine spezielle Ätiologie gefunden.
Die Geschlechtsverteilung zeigte einen annähernd gleichen Anteil beider Geschlechter.
Die Altersverteilung ergab einen gemäß der Altersstruktur der Bevölkerung ungefähr gleichmäßigen Anteil aller Altersgruppen.
Da von den 615 Fällen in 563 Fällen eine lokale und in 52 Fällen eine kombinierte (lokale und allgemeine) Therapie eingeschlagen wurde, ergaben sich zwei Behandlungsgruppen:

1. Behandlung mit Cortisonsalbenverbänden (563 Fälle)

Zu Behandlungsbeginn war in 453 Fällen eine stärkere Präcipitatbildung auf der Descemet zu beobachten. Eine Opazität des Kammerwassers bestand in 426 Fällen. In 25 Fällen bestand durch die Bil-

dung eines Hypopyons ein besonders schweres Krankheitsbild, in 10 Fällen war ein Hyphäma zu beobachten. Typische entzündliche Veränderungen der Iris (Hyperämie, verwaschene Zeichnung, Verfärbung der Iris, Stroma- und Pupillarsaumatrophie, ciliare Gefäßinjektion) waren in 408 Fällen festzustellen. Die Bildung von hinteren Synechien zeigte sich in 229 Fällen, die schweren Symptome Seclusio und Occlusio pupillae in 39 Fällen bzw. in 1 Fall. Eine Glaskörperbeteiligung im Sinne einer Trübung bzw. Destruktion ergab sich in 332 Fällen bzw. 232 Fällen.

Neben diesen spezifischen Symptomen wurden in einigen weiteren Fällen unspezifische Symptome erfaßt. So bestand in 74 Fällen eine Pseudoptosis, in 96 Fällen ein Epithelschaden, in 17 Fällen eine Cataracta complicata, in 4 Fällen ein Blepharospasmus und in 65 Fällen ein Sekundärglaukom. Zusätzlich trat in 77 Fällen eine Begleitneuritis des nervus opticus hinzu sowie in 2 Fällen eine sklerosierende Keratitis. Eine Visusherabsetzung war in 37 Fällen zu diagnostizieren.

Die durchschnittliche Behandlungsdauer betrug 33 Tage (min.3, max. 170 Tage).

Therapeutisch wurden in 55 Fällen zusätzlich Tuberkulostatika gegeben. In 5 Fällen wurde eine Kauterisation, in 3 Fällen eine Bindehautdeckung vorgenommen. Wegen Occlusio pupillae oder eines Sekundärglaukoms mußte in 6 Fällen eine Iridektomie gemacht werden.

Unter der Behandlung traten in einigen Fällen Komplikationen auf. In 10 Fällen wurde ein interkurrentes Rezidiv beobachtet, in 4 Fällen bildete sich erst während der Behandlung ein Hypopyon. In weiteren 4 Fällen traten Hornhautentzündungen auf. Besonders schwerwiegend war das Auftreten von Retinaveränderungen im Sinne einer sekundären Ablatio retinae in 3 Fällen und eines Sekundärglaukoms in 5 Fällen.

Bei Behandlungsende waren frische Descemet-Präcipitate in 54 Fällen vorhanden, jedoch in der Mehrzahl der Fälle nur noch in geringer Anzahl. In 16 Fällen war die Dichte der Präcipitate gleich geblieben, in 5 Fällen traten vermehrt Präcipitate auf; in 67 Fällen war eine Opazität des Kammerwassers vorhanden.

Die schwersten Veränderungen des Kammerwassers (Hypopyon und Hyphäma) besserten sich in 22 bzw. 7 Fällen, in je drei Fällen war keinerlei Resorption zu beobachten, und in 2 weiteren Fällen bildete sich ein Hypopyon erst während der Behandlung.

Die entzündlichen Veränderungen der Iris waren in 59 Fällen zu beobachten, jedoch bestand in der Mehrzahl dieser Fälle nur noch ein äußerst geringer Entzündungszustand.
Hintere Synechien wurden noch in 145 Fällen festgestellt, das sind immerhin über 50% der Fälle, die schon zu Behandlungsbeginn hintere Synechien aufzuweisen hatten.
Eine Seclusio pupillae konnte in 14 Fällen zurückgebildet werden, in den übrigen 25 Fällen blieb sie unverändert bestehen, in weiteren 7 Fällen bildete sie sich neu durch Verstärkung der hinteren Synechien während der Behandlung. Zu dem bei Behandlungsbeginn vorliegenden 1 Fall mit Occlusio pupillae kamen drei weitere Fälle hinzu, sodaß bei Behandlungsende in 4 Fällen eine Occlusio pupillae bestand.
Die Wirkung des Cortisons auf den Glaskörper zeigte nicht ein solch gutes Ergebnis wie bei Iris und Kammerwasser. Dies ist durch die örtlichen Verhältnisse (der Glaskörper liegt weit entfernt vom Einwirkungsort des Medikamentes) leicht einzusehen. Eine Besserung der Trübung bzw. der zelligen Einlagerungen ergab sich in 55% bzw. 58% der Fälle. In 31% bzw. 28% der Fälle war ein unveränderter Befund festzustellen, in 14% der Fälle wurde sogar eine stärkere Glaskörperbeteiligung beobachtet.
Die unspezifischen Symptome (Pseudoptosis, Epithelschaden, Cataracta complicata, Sekundärglaukom, Blepharospasmus) heilten bis auf zwei Fälle (Pseudoptosis), 3 Fälle (Epithelschaden), 11 Fälle (Cataracta complicata) und 3 Fälle (Sekundärglaukom) ab. In 5 Fällen trat unter der Behandlung ein Sekundärglaukom auf sowie in 3 Fällen eine Cataracta complicata, sodaß bei Behandlungsende in 14 Fällen eine Cataracta complicata und in 8 Fällen ein Sekundärglaukom bestand.
Die begleitende sklerosierende Keratitis heilte in beiden Fällen völlig ab, in 38 Fällen war noch eine Begleitneuritis zu beobachten, allerdings war sie in allen Fällen stark abgeklungen.
In allen 563 Fällen konnte der Visus zu Behandlungsbeginn und -ende bestimmt werden, sodaß Veränderungen der Sehschärfe ein statistisch gutes Kriterium über Erfolg oder Mißerfolg der Cortisontherapie ergeben.
In 448 Fällen blieb der Visus normal, oder es trat eine sichtliche Visusbesserung ein, in 105 Fällen ergab sich keine Besserung, und in 10 Fällen verminderte sich die Sehschärfe.

371 Fälle konnten in einem Zeitraum von 1 Woche bis zu 12 Jahren nach der stationären Behandlung nachuntersucht werden. Dabei konnten in 81 Fällen Rezidive diagnostiziert werden; das sind immerhin 23% der nachuntersuchten Fälle. Bei 6 Fällen bestand ein Sekundärglaukom, in je 1 Fall eine Occlusio pupillae bzw. Cataracta complicata sowie in 3 Fällen eine Seclusio pupillae. In 2 weiteren Fällen wurde das schwere Krankheitsbild der Phtisis bulbi beobachtet. Die übrigen Fälle waren reizfrei.

2. Kombinierte Behandlung mit Salbenverbänden und Decortin

Von den 52 Fällen, bei denen die kombinierte Therapie durchgeführt wurde, waren zu Behandlungsbeginn in 35 Fällen Descemet-Präcipitate festzustellen. In 39 Fällen zeigte das Kammerwasser ein positives Tyndall-Phänomen, in 1 Fall wurde ein Hypopyon beobachtet. Die entzündlichen Symptome der Iris waren in 43 Fällen vorhanden; hintere Synechien konnten in 9 Fällen und eine Seclusio in 1 Fall festgestellt werden. Der Glaskörper war in 29 Fällen beteiligt. Eine Pseudoptosis bzw. ein Epithelschaden ergab sich in je 4 Fällen, eine Cataracta complicata in 3 Fällen. Weiterhin bestand bei Behandlungsbeginn in 10 Fällen eine Begleitneuritis und in 1 Fall eine sklerosierende Keratitis.
Die Behandlungsdauer betrug durchschnittlich 42 Tage (min.8, max. 300 Tage). Hierbei ist jedoch zu berücksichtigen, daß die allgemeine Therapie nur während einer Durchschnittszeit von 32 Tagen angewendet wurde. Außer der spezifischen Corticosteroidtherapie wurden noch folgende therapeutische Maßnahmen ergriffen: Tuberkulostatika in 27 Fällen und Antibiotika in 36 Fällen.
Unter der Behandlung traten einige Komplikationen auf: in 2 Fällen ein Rezidiv, in 2 Fällen eine Keratitis superficialis, in 1 Fall eine Keratitis Phlyktaenulosa und in 1 Fall ein Hyphäma. Wegen des besonderen Schweregrades der Entzündung mußte in 1 Fall das Auge enukleiert werden.
Bei der Entlassung aus der stationären Behandlung waren nur in 3 Fällen frische Descemet-Präcipitate zu finden; in 9 Fällen zeigte sich eine Kammerwassertrübung. Das zu Behandlungsbeginn in 1 Fall vorhandene Hypopyon war völlig resorbiert. Die entzündlichen Symptome der Iris kamen in 3 Fällen vor; in 4 Fällen blieben die hin-

teren Synechien unverändert bestehen; auch die Seclusio pupillae war weiterhin vorhanden. Der Glaskörper war noch in 25 Fällen verändert, allerdings konnte in 16 Fällen eine Aufhebung der Trübung erreicht werden.
In 3 Fällen bestand weiterhin ein Epithelschaden sowie in 2 Fällen eine Cataracta complicata. Die Pseudoptosis war in allen Fällen restlos zurückgegangen. Eine Begleitneuritis zeigte sich noch in 6 Fällen, die sklerosierende Keratitis war abgeheilt.
Der Visus besserte sich in 38 Fällen, in 4 Fällen trat keine Besserung der verminderten Sehschärfe ein, und in 2 Fällen verschlechterte sich sogar der Visus. In 7 Fällen bestand schon bei Behandlungsbeginn ein normaler Visus. In 1 Fall wurde das Auge während der Behandlung enukleiert.
In einem Zeitraum von 2 Wochen bis zu 4 Jahren wurden in 33 Fällen Kontrollen durchgeführt. Dabei konnte in 27 Fällen ein reizfreier Zustand beobachtet werden. In 7 Fällen (21% der nachuntersuchten Fälle) wurde ein Rezidiv beobachtet, in 1 Fall zeigte sich eine Cataracta complicata.



Abb. 1) Sexotropie der Iridocyclitis exsudativa bei 532 Patienten (325 ♂ , 207 ♀).
Krankengut der Universitäts-Augenklinik Frankfurt/Main während der Jahre 1951-1965.

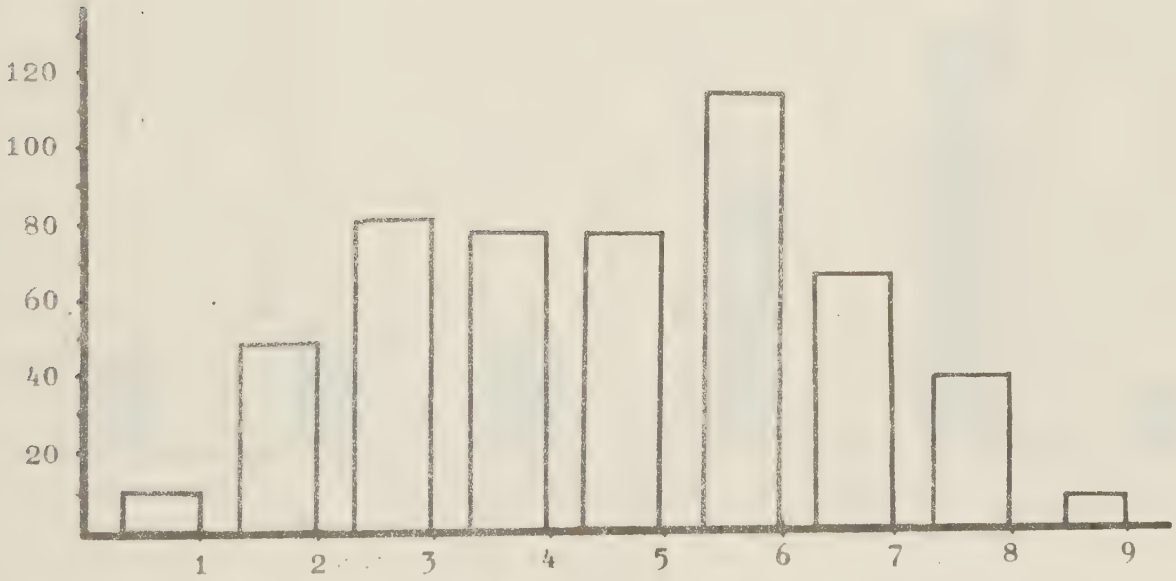

Abb. 2) Altersverteilung der Iridocyclitis exsudativa bei 532 Patienten
Krankengut der Universitäts-Augenklinik Frankfurt/Main während der Jahre 1951-1965.
Ordinate: Anzahl der Patienten Abszisse: Lebensdezennien

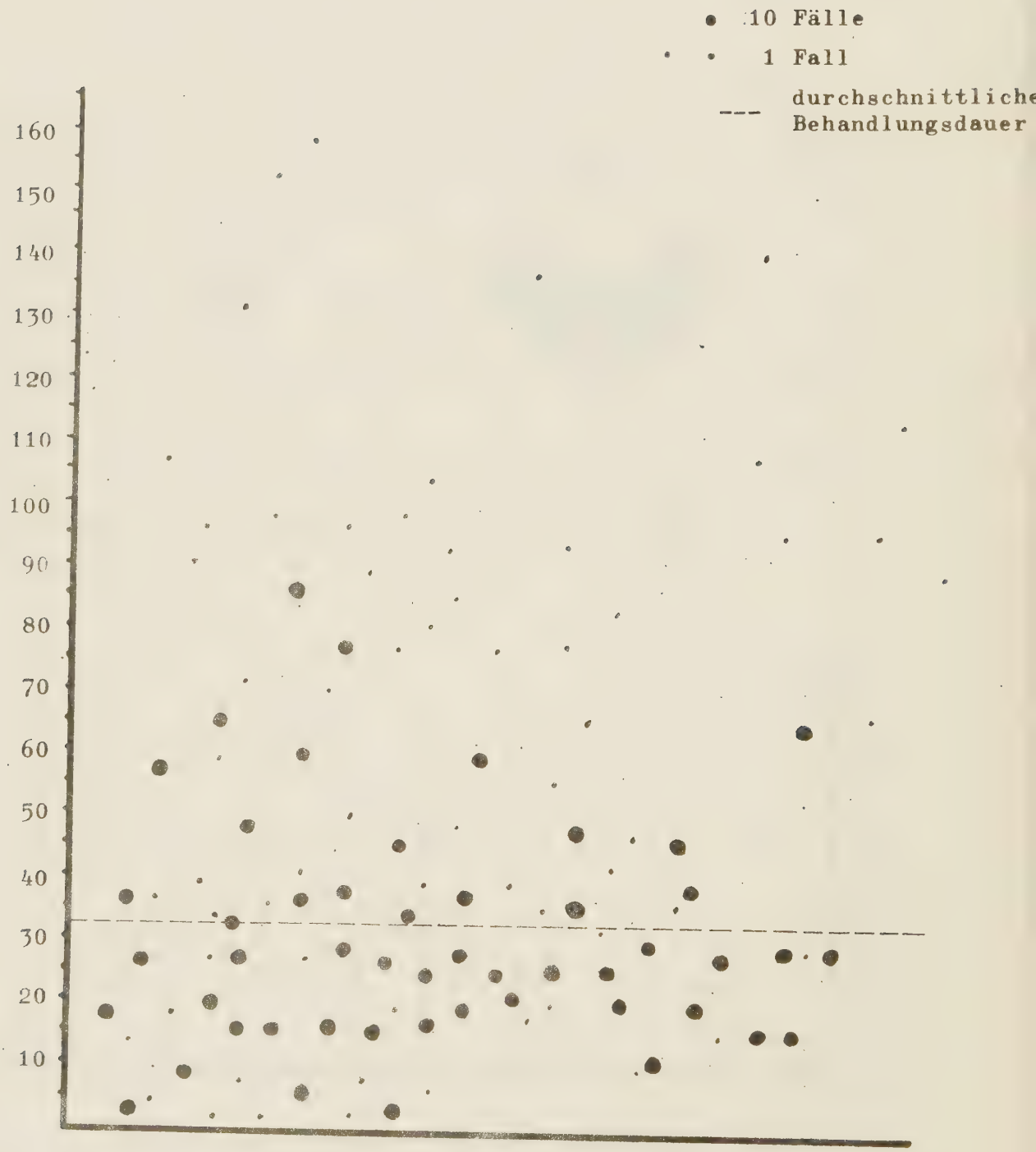

Abb. 3) Behandlungsdauer der Iridocyclitis exsudativa bei Behandlung mit Cortisonsalbe (563 Fälle).
Krankengut der Universitäts-Augenklinik Frankfurt am Main während der Jahre 1951-1965.
Ordinate: Anzahl der Tage

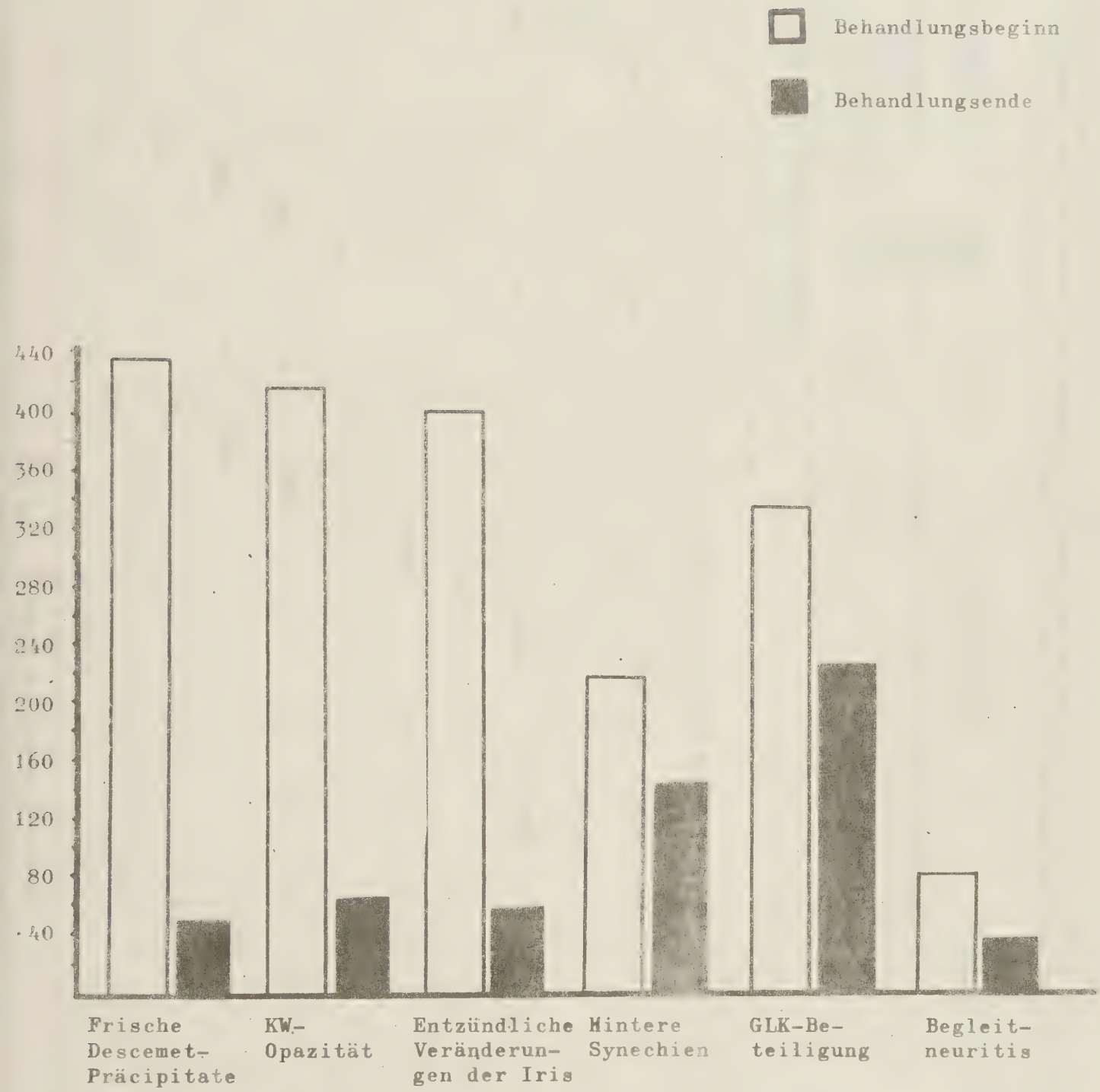

Abb. 4) Behandlungsergebnisse der Iridocyclitis exsudativa bei Behandlung mit Cortisonsalbe, bezogen auf die wichtigsten klinischen Symptome zu Beginn und Ende der Behandlung bei 563 Fällen.
Krankengut der Universitäts-Augenklinik Frankfurt am Main während der Jahre 1951-1965.
Ordinate: Anzahl der Fälle

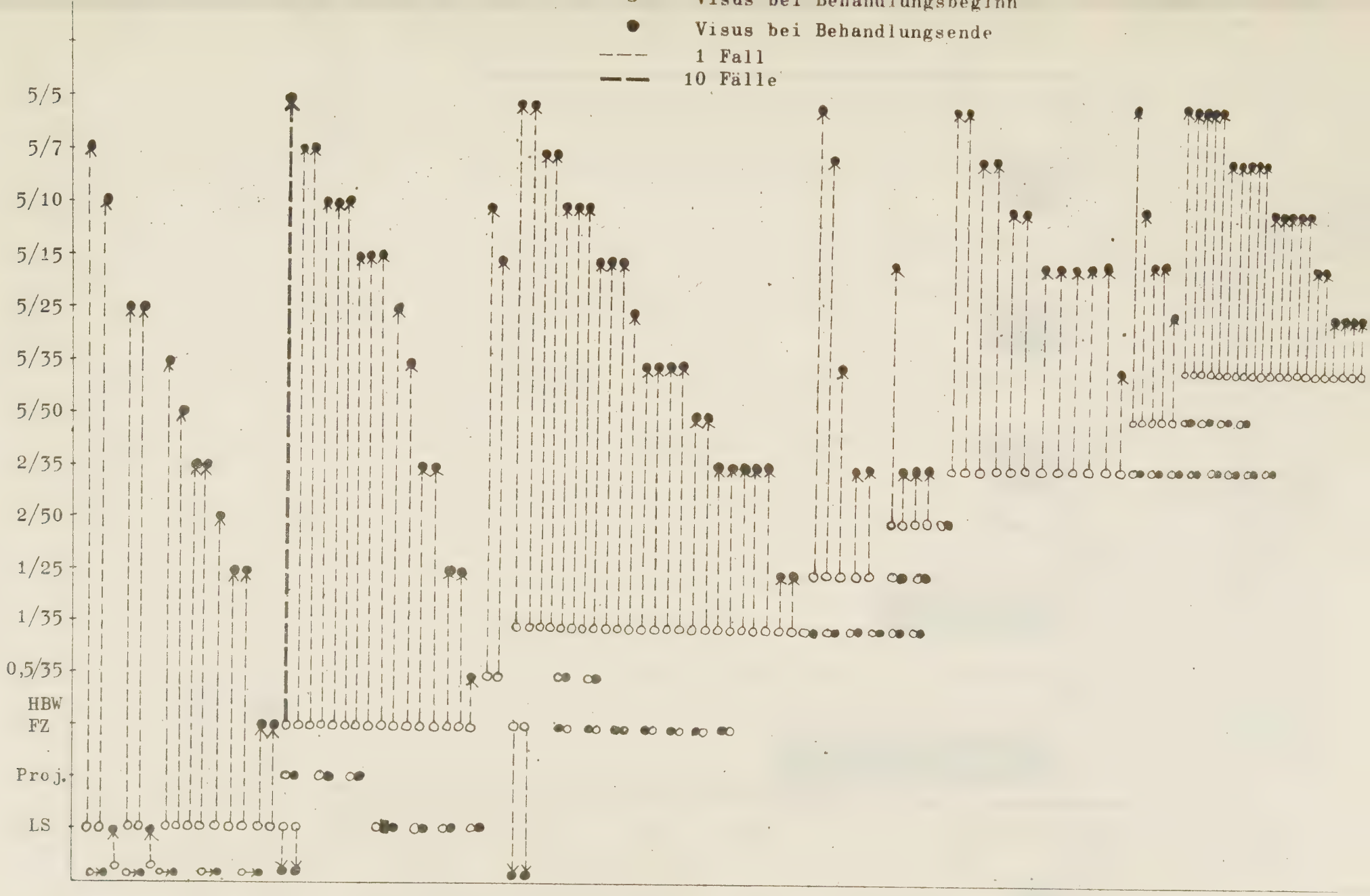

Abb. 5) Visus zu Beginn und Ende der Behandlung der Iridocyclitis exsudativa mit Cortisonsalbe in 563 Fällen. Krankengut der Universitäts-Augenklinik Frankfurt am Main während der Jahre 1951-1965.
Ordinate: Sehschärfe

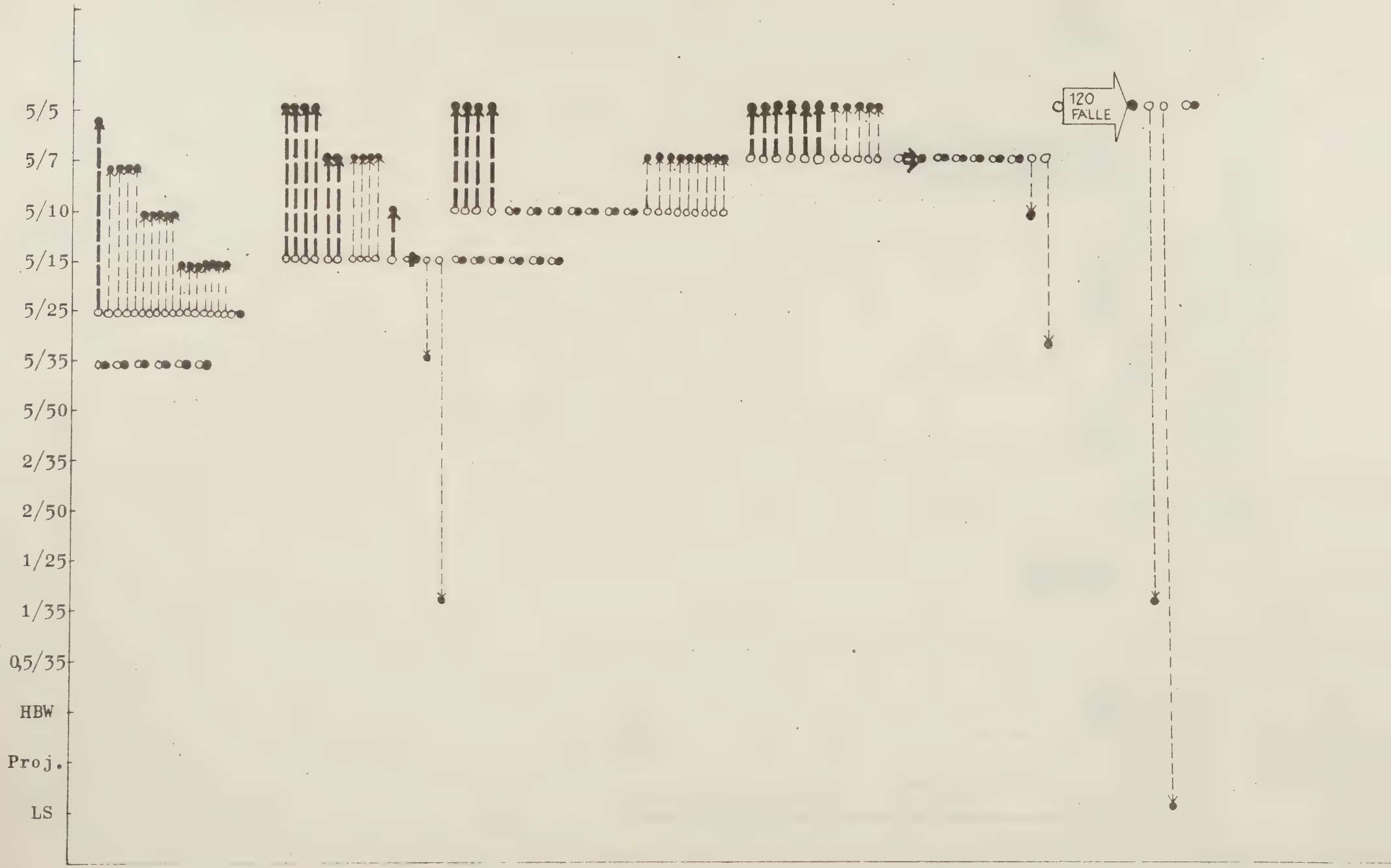

Abb. 5) (Fortsetzung) Visus zu Beginn und Ende der Behandlung der Iridocyclitis exsudativa mit Cortisonsalbe in 563 Fällen.
Krankengut der Universitäts-Augenklinik Frankfurt am Main während der Jahre 1951-1965.

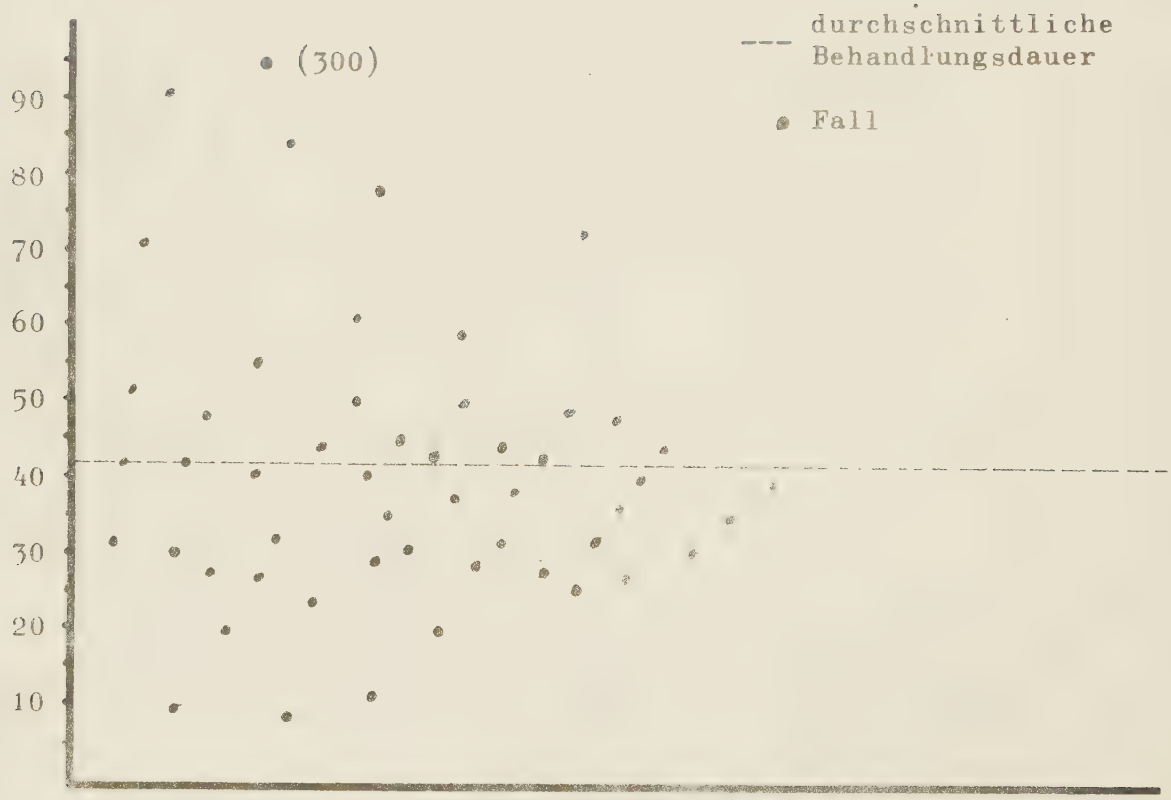

Abb. 6) Behandlungsdauer der Iridocyclitis exsudativa bei Behandlung mit Cortisonsalbe und Decortin (52 Fälle). Krankengut der Universitäts-Augenklinik Frankfurt/M. während der Jahre 1959-1965.
Ordinate: Anzahl der Tage

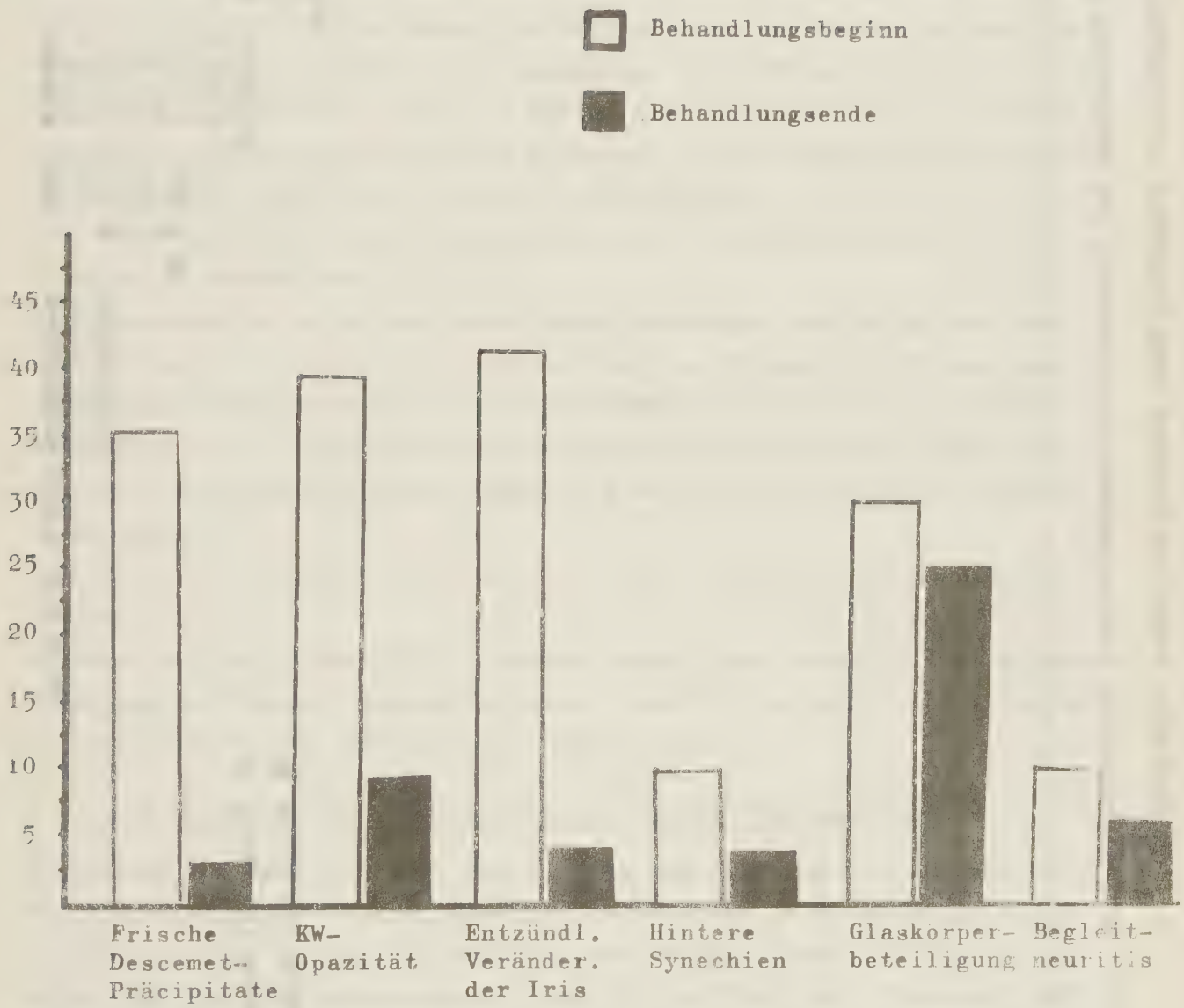

Abb. 7) Behandlungsergebnisse der Iridocyclitis exsudativa bei Behandlung mit Cortisonsalbe und Decortin, bezogen auf die wichtigsten klinischen Symptome zu Beginn und Ende der Behandlung bei 52 Fällen. Krankengut der Universitäts-Augenklinik Frankfurt/Main während der Jahre 1959-1965.
Ordinate: Anzahl der Fälle



Abb. 8) Visus zu Beginn und Ende der Behandlung der Iridocyclitis exsudativa mit Cortisonsalbe und Decortin bei 52 Fällen.
Krankengut der Universitäts-Augenklinik Frankfurt/Main während der Jahre 1959-1965.
Ordinate: Sehschärfe

b) Die Behandlung der IRIDOCYCLITIS NODOSA mit Corticosteroiden

Ätiologisch kommt bei diesem Krankheitsbild eine Tuberkulose in Betracht (BRÜCKNER(13)). Allerdings können sich auch pseudotuberkulöse Knötchen bilden, z.B. beim Morbus Boeck. Da die Tuberkelbazillen auf dem Blutweg eingeschleppt werden, bildet sich die Augenerkrankung stets auf metastatischem Weg. In der Regel geht dabei die Erkrankung von einem älteren, nicht völlig abgeheilten Herd aus. Der klinische Nachweis dieser Aktivität ist freilich oft auch mit Hilfe aller in Betracht kommenden Untersuchungsmethoden nicht zu liefern. So wird auch gerade von DODEN(21) die Meinung vertreten, daß sich bei den endogenen Uveitiden meist doch kein tuberkulöses Geschehen nachweisen läßt. Von den von mir erfaßten 216 Fällen wurde in 150 Fällen die Ätiologie Tbc oder tbc-allergisch angegeben, in 9 Fällen wurde ein Morbus Boeck festgestellt und in 5 Fällen bzw. 3 Fällen eine rheumatische bzw. fokal-toxische Genese gefunden. In den übrigen Fällen wurde keinerlei spezifische Ätiologie nachgewiesen.
Ein doppelseitiger Befall war immerhin bei 40 von insgesamt 176 Patienten zu beobachten.
Die Sexotropie zeigt ein deutliches Überwiegen des weiblichen Geschlechts. Die Iridocyclitis nodosa trat in 139 von 211 Fällen beim weiblichen Geschlecht auf. Schon BRÜCKNER(13) beschreibt eine Praedisposition zur Erkrankung des weiblichen Geschlechts, namentlich zur Zeit des Klimakteriums, ebenso die Häufigkeit der doppelseitigen Erkrankung.
Die einzelnen Altersgruppen sind verhältnismäßig gleichmäßig vertreten.
Da auch bei der Iridocyclitis nodosa sowohl eine lokale als auch eine kombinierte Therapie angewendet wurde, ergibt sich auch bei diesem Krankheitsbild eine Aufteilung in zwei Gruppen.

1. Die Behandlung der Iridocyclitis nodosa mit Salbenverbanden

197 Fälle wurden von 1951 bis 1965 an der Universitäts-Augenklinik Frankfurt/Main der lokalen Therapie unterzogen. Zu Behandlungsbeginn konnten in 143 Fällen frische Descemet-Präcipitate, in 145 Fällen eine Opazität des Kammerwassers und in je 1 Fall ein Hypopyon und ein Hyphäma festgestellt werden.
Typische Irisknötchen als spezifisches Symptom für das Vorliegen einer Iridocyclitis nodosa wurden in allen 197 Fällen nachgewiesen. Ein un-

spezifischer Entzündungszustand der Iris ergab sich in 139 Fällen, in 87 Fällen wurden hintere Synechien beobachtet. In 3 Fällen wurde eine Seclusio pupillae gefunden. Eine Occlusio pupillae wurde in keinem Fall festgestellt. Eine Glaskörperbeteiligung war in 126 Fällen vorhanden. In weiteren 7 Fällen wurde eine Pseudoptosis, in 7 Fällen ein Epithelschaden, in 4 Fällen ein Blepharospasmus, in 5 Fällen eine Cataracta complicata und in 10 Fällen ein Sekundärglaukom erfaßt. Eine Begleitneuritis war in 26 Fällen zu beobachten.
Die Behandlungsdauer betrug durchschnittlich 44 Tage (min.5, max.180 Tage).
Zu der spezifischen Therapie mit Cortison wurden in 61 Fällen Tuberkulostatika und in 22 Fällen Antibiotika verabreicht. In 8 Fällen wurde versucht, mit einer Sprengspritze die hinteren Synechien zu lösen.
Während der Behandlung traten als Komplikationen in 15 Fällen Rezidive auf; in 2 Fällen waren unter Neotebenschutz sogar 3 Rezidive hintereinander zu beobachten. Weiterhin entstand in je 2 Fällen eine Keratoconjunctivitis epidemica bzw. Conjunctivitis akuta und in je 1 Fall eine tiefe Keratitis bzw. eine Ablatio retinae. Ein hinzukommendes Sekundärglaukom wurde in 6 Fällen festgestellt.
Die Untersuchung bei der Entlassung aus der stationären Behandlung ergab noch frische Descemet-Präzipitate in 27 Fällen. Eine Opazität des Kammerwassers wurde noch in 43 Fällen (22%) festgestellt. Das in je 1 Fall vorhandene Hypopyon bzw. Hyphäma wurde völlig resorbiert.
Die typischen frischen Irisknötchen fanden sich in 5 Fällen; sie traten jedoch auch hier meist nur noch vereinzelt auf. In 64 Fällen konnten alte unpigmentierte bzw. pigmentierte Knötchen nachgewiesen werden. Die unspezifischen entzündlichen Veränderungen der Iris bestanden bei der Entlassung in 26 Fällen.
Wie es sich schon bei der Iridocyclitis exsudativa erwiesen hatte, so war auch die Rückbildungstendenz der hinteren Synechien bei der Iridocyclitis nodosa weniger gut. Bei Behandlungsende waren immerhin in 63 Fällen (33%) hintere Synechien, in 2 Fällen eine Seclusio pupillae vorhanden. In 1 Fall war aus der Seclusio eine Occlusio pupillae entstanden. Auch die Glaskörperveränderungen waren noch in 122 Fällen (61%) vorhanden. Pseudoptosis und Blepharospasmus waren in keinem einzigen Fall mehr zu verzeichnen. Ein Epithelschaden bestand noch in

2 Fällen, eine Cataracta complicata dagegen sogar in 8 Fällen. Hier waren 3 weitere Fälle hinzugetreten. In 2 Fällen war ein Sekundärglaukom festzustellen, ebenso war in 2 Fällen noch eine leichte Begleitneuritis zu beobachten.
Die Sehschärfe hatte sich in 95 Fällen gebessert, ein schlechter Visus blieb in 50 Fällen bestehen, in 14 Fällen verschlechterte sich der Visus, und in 38 Fällen bestand schon zu Behandlungsbeginn eine normale Sehschärfe.
Nachuntersuchungen wurden in 135 Fällen vorgenommen. Dabei zeigten sich in 32 Fällen (24%) Rezidive, in 2 Fällen eine Phtisis bulbi und in 1 Fall eine Heterochromicyclitis. In 100 Fällen (66%) war eine Reizfreiheit des Auges zu beobachten.

2. Die Behandlung der Iridocyclitis nodosa mit Salbenverbänden und Decortin

Bei dieser Behandlungsform muß - wie schon bei der Iridocyclitis exsudativa - in Betracht gezogen werden, daß diese nur bei besonders schweren Krankheitsbildern zur Anwendung gelangte.
Von 1959 bis 1965 wurden in der Universitäts-Augenklinik Frankfurt/M. nur 19 Fälle behandelt.
Zu Behandlungsbeginn waren in 18 Fällen frische Descemet-Präcipitate vorhanden, in 15 Fällen wurde ein positives Tyndall-Phänomen des Kammerwassers verzeichnet. Ein Hypopyon oder ein Hyphäma wurde nicht nachgewiesen. Irisknötchen waren in allen Fällen vorhanden. Unspezifische entzündliche Veränderungen der Iris wurden in 8 Fällen beobachtet, während hintere Synechien in 4 Fällen vorhanden waren. Eine Seclusio oder Occlusio pupillae wurde in keinem Fall festgestellt. Der Glaskörper war in 12 Fällen in Form einer deutlichen Trübung oder Destruktion beteiligt.
Weiterhin bestanden bei Behandlungsbeginn in 2 Fällen eine Begleitneuritis des Nervus opticus, und in 1 Fall war eine Pseudoptosis zu verzeichnen.
Die Behandlungsdauer betrug durchschnittlich 38 Tage (min.15, max. 141 Tage). Außer einer Keratitis disciformis, die sich während der Behandlung entwickelte, gab es keinerlei Komplikationen.
Zusätzliche therapeutische Maßnahmen bestanden in Gaben von Tuberkulostatika (16 Fälle), Antibiotika (16 Fälle) und dem erfolgreichen

Versuch, in 2 Fällen mittels einer Sprengspritze die hinteren Synechien zu lösen.
Bei Behandlungsende waren in keinem Fall frische Präcipitate mehr festzustellen, in 11 Fällen hatten sich die frischen zu alten Präcipitaten verändert. Auch das Kammerwasser zeigte nur noch in 1 Fall eine stärkere Opazität. In allen Fällen heilten die typischen Irisknötchen ab und wurden auch bis auf 2 Fälle völlig resorbiert. In diesen 2 Fällen konnten noch alte narbige Knötchen nachgewiesen werden. Die unspezifischen entzündlichen Symptome der Iris bildeten sich ebenso wie die hinteren Synechien in allen Fällen völlig zurück. Dagegen blieb die Glaskörperbeteiligung in allen 12 Fällen bestehen, allerdings hatte die Trübung bzw. Destruktion in den meisten Fällen abgenommen. Die Pseudoptosis und die beiden Begleitneuritiden waren bei der Entlassung abgeheilt.
Der Visus war anfänglich in 11 Fällen normal, in 8 Fällen schlecht. Bei der Entlassung konnte in 14 Fällen ein normaler Visus und in den restlichen 5 Fällen eine herabgesetzte Sehschärfe festgestellt werden. Die Sehschärfe hatte sich in 6 Fällen gebessert, während sie sich in 2 Fällen verschlechtert hatte.
In 14 Fällen konnten in dem Zeitraum von 2 Wochen bis 2 Jahren Kontrollen stattfinden. Dabei ergab sich in 3 Fällen ein Rezidiv. In den übrigen Fällen wurde ein unveränderter oder normaler Befund festgestellt.

Abb. 1) Sexotropie der Iridocyclitis nodosa bei 176 Patienten (62 ♂, 114 ♀).
Krankengut der Universitäts-Augenklinik Frankfurt/Main während der Jahre 1951-1965.

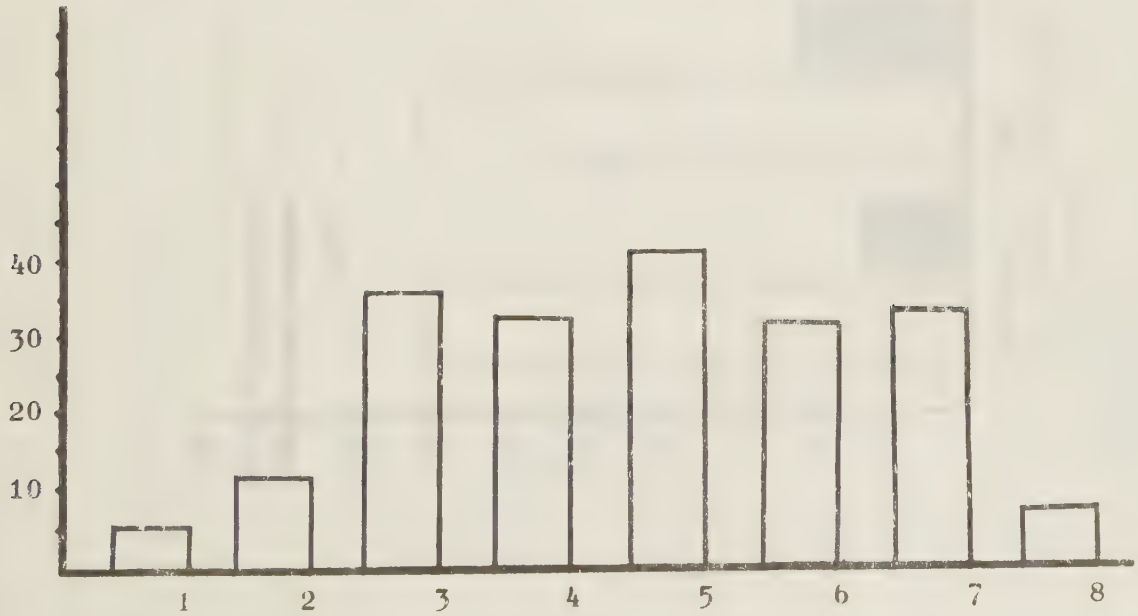

Abb. 2) Altersverteilung der Iridocyclitis nodosa bei 176 Patienten.
Krankengut der Universitäts-Augenklinik Frankfurt/Main während der Jahre 1951-1965.
Ordinate: Anzahl der Patienten Abszisse: Lebensdezennien



Abb. 3) Behandlungsdauer der Iridocyclitis nodosa bei Behandlung mit Cortisonsalbe (197 Fälle). Krankengut der Universitäts-Augenklinik Frankfurt/Main während der Jahre 1951-1965. Ordinate: Anzahl der Tage.

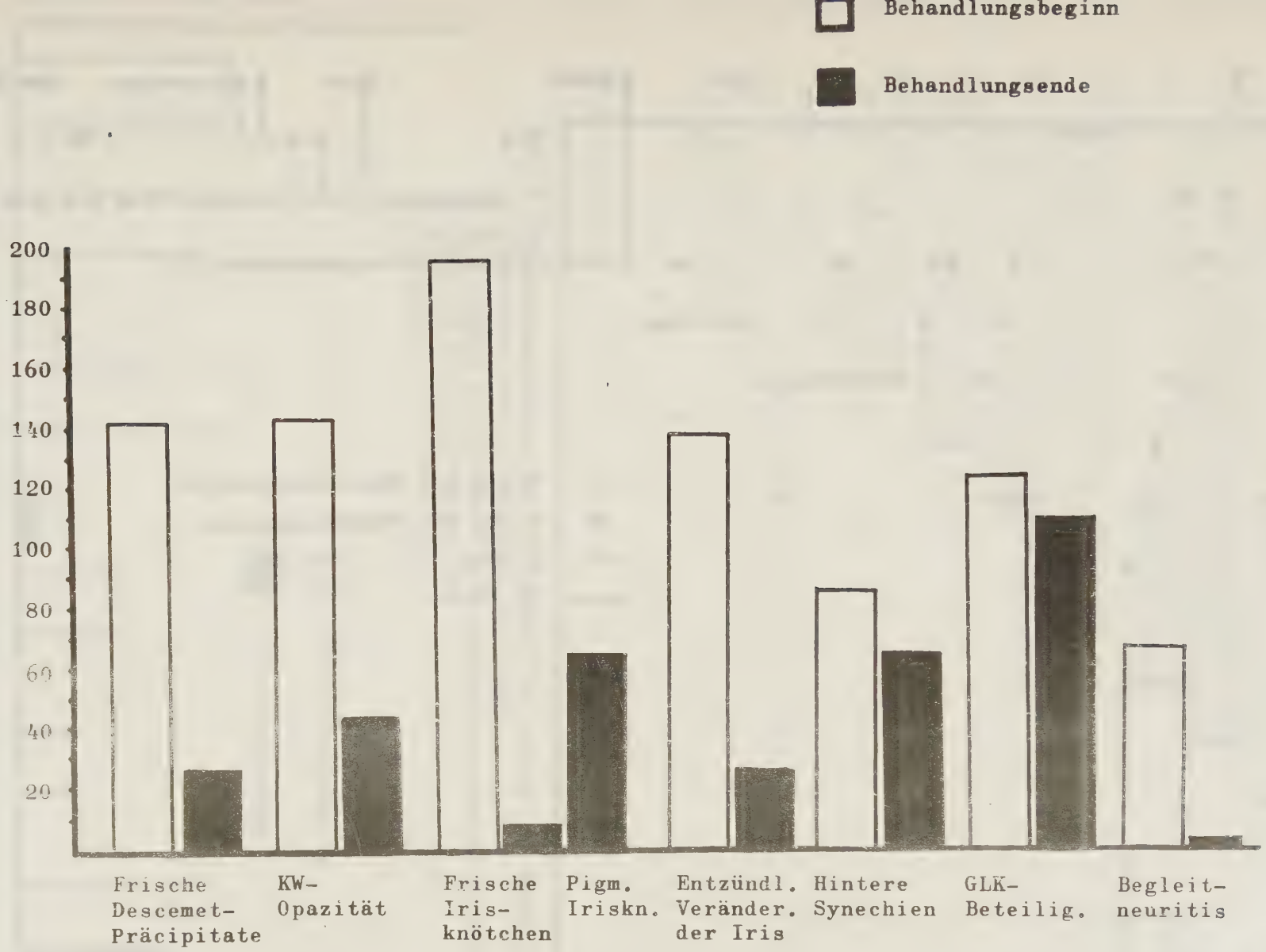

Abb. 4) Behandlungsergebnisse der Iridocyclitis nodosa bei Behandlung mit Cortisonsalbe, bezogen auf die wichtigsten klinischen Symptome zu Beginn und Ende der Behandlung bei 197 Fällen.
Krankengut der Universitäts-Augenklinik Frankfurt/Main während der Jahre 1951-1965.
Ordinate: Anzahl der Fälle



Abb.5) Visus zu Beginn und Ende der Behandlung der Iridocyclitis nodosa mit Cortisonsalbe bei 197 Fällen.
Krankengut der Universitäts-Augenklinik Frankfurt/Main während der Jahre 1951-1965.
Ordinate: Sehschärfe



Abb. 6) Behandlungsdauer der Iridocyclitis nodosa bei Behandlung mit Cortisonsalbe und Decortin (19 Fälle).
Krankengut der Universitäts-Augenklinik Frankfurt/Main während der Jahre 1959-1965.
Ordinate: Anzahl der Tage



Abb.7) Behandlungsergebnisse der Iridocyclitis nodosa bei Behandlung mit Cortisonsalbe und Decortin, bezogen auf die wichtigsten klinischen Symptome zu Beginn und Ende der Behandlung bei 19 Fällen.
Krankengut der Universitäts-Augenklinik Frankfurt/Main während der Jahre 1959-1965.
Ordinate: Anzahl der Fälle



Abb.8) Visus zu Beginn und Ende der Behandlung der Iridocyclitis nodosa mit Cortisonsalbe und Decortin bei 19 Fällen. Krankengut der Universitäts-Augenklinik Frankfurt/Main während der Jahre 1959-1865.
Ordinate: Sehschärfe

c) Die Behandlung der CHORIOIDITIS DISSEMINATA mit Corticosteroiden

Schon FRANCESCHETTI(31) empfahl die Cortisonanwendung bei Entzündungen des hinteren Uvealtraktus. THIEL(82) und GUINAN(39) hatten gute Erfolge mit der lokalen Cortisonbehandlung bei Aderhautentzündungen zu verzeichnen. Nach LANGOESY(48) stellen auch die Chorioiditiden eine absolute Indikation für die Steroidtherapie dar.
In dem Zeitraum von 1951 bis 1965 wurden an der Universitäts-Augenklinik Frankfurt/Main 157 Fälle der Corticosteroidtherapie zugeführt. Dabei wurde in fast allen Fällen die Ätiologie tbc-allergisch angegeben, in 2 Fällen lag ein fokal-toxisches Geschehen ursächlich zugrunde. Allerdings trifft wahrscheinlich die Ätiologie tbc-allergisch in den meisten Fällen nicht zu, ebensowenig dürfte in den meisten Fällen eine echte Aderhauttuberkulose vorliegen (DODEN(21)). Nach dem Schrifttum der letzten Jahre scheint vielmehr speziell der Toxoplasmose eine ätiologische Bedeutung für die Chorioiditis, vor allem der zentralen und juxtapapillären Form, zuzukommen (DODEN(21)).
Die Sexotropie zeigt keinen nennenswerten Unterschied zwischen beiden Geschlechtern bezüglich der Häufigkeit der Erkrankung. Auch die Altersverteilung ergibt keine besonders hervorragende Beteiligung einer bestimmten Altersgruppe an der Erkrankung.
Die Beurteilung eines Erfolges oder Mißerfolges der Corticosteroidtherapie ist erheblich schwerer als bei den Iridocyclitiden, da hier eine nach außen sichtbare, reichhaltige Symptomatik des Krankheitsbildes fehlt. Als wichtigste Kriterien werden deshalb zugrunde gelegt: Die Änderung des Gesichtsfeldausfalls und die Behandlungsdauer. Weiterhin werden vor allem noch folgende Symptome zur Beurteilung herangezogen: der Aderhautherd, die Glaskörpertrübung bzw. -destruktion, die Begleitneuritis (Papillitis), während der Visus in den Hintergrund tritt.
Wie bei den Iridocyclitiden wurde auch bei allen Chorioiditiden ab 1959 in besonders schweren oder therapieresistenten Fällen zusätzlich zur lokalen Cortisontherapie eine Allgemeintherapie mit Decortin durchgeführt, sodaß sich die verschiedenen Formen der Chorioiditis in zwei Behandlungsgruppen aufgliedern.

1. Die Behandlung der Chorioiditis disseminata mit retro- bzw. parabulbären Cortisoninjektionen

137 Fälle konnten statistisch erfaßt werden. Hiervon konnten bei Behandlungsbeginn in 121 Fällen frische Aderhautherde nachgewiesen -ex-

in den restlichen Fällen schon ältere pigmentierte Her-
Eine Papillitis war in 91 Fällen zu verzeichnen, eine
teiligung wurde in 108 Fällen festgestellt.
lagen Skotome vor. Der Visus war bei Behandlungsbeginn
ormal, in 83 Fällen schlecht (5/7 bis 1/50), in 4 Fäl-
lecht (Handbewegung, Fingerzählen, Lichtschein).
ttliche Behandlungsdauer betrug 54 Tage (min.7, max.
Zusätzlich zur Cortisontherapie wurden in 38 Fällen Tuber-
und in 13 Fällen Antibiotika gegeben.
Behandlung traten an Komplikationen in 4 Fällen Rezidive
Fällen wurde eine Keratoconjunctivitis epidemica beobach-
schnell zur Abheilung gebracht werden konnte. In einem
ine allmählich zunehmende Opticusatrophie nicht verhin-
Eine in einem weiteren Fall anfänglich stark zunehmende
bung konnte bald zum Stillstand und zur langsamen Auf-
bracht werden.
ssung bestanden noch in 6 Fällen frische Aderhautherde,
125 Fällen pigmentierte oder narbig abgeheilte Herde zu
aren. Eine Papillitis wurde in weiteren 50 Fällen nachge-
h hatte sich diese in den meisten Fällen deutlich gebes-
eine Glaskörperbeteiligung war noch in 58 Fällen vorhan-
bestand die Trübung bzw. Destruktion in den meisten Fällen
em Maße als zu Behandlungsbeginn.
Behandlung bildeten sich die Gesichtsfeldausfälle in 41
g zurück, während sie zwar auch in den restlichen 62 Fäl-
abnahmen, jedoch bei der Entlassung noch eine deutliche Be-
gung für die Patienten darstellten.
irfe besserte sich in 62 Fällen, in 19 Fällen war ein un-
Visusbefund festzustellen, und in 11 Fällen verschlech-
der Visus. In 45 Fällen blieb der normale Visus unverän-

llen konnten Nachuntersuchungen zwischen 2 Wochen und 8 Jah-
Entlassung durchgeführt werden. Dabei wurden in 10 Fäl-
ive festgestellt. In 3 weiteren Fällen bestanden wei-
arke Glaskörpertrübungen. In je 1 Fall wurde eine beginnende
phie bzw. Ablatio retinae beobachtet. Das schwere Krank-
der Phtisis bulbi bestand in 1 weiteren Fall. In den übri-
llen wurde ein unauffälliger Befund erhoben.

2. Die kombinierte Behandlung der Chorioiditis disseminata mit retro- bzw. parabulbären Cortisoninjektionen und Decortin

In allen 20 Fällen, die statistisch erfaßt werden konnten, waren zu Behandlungsbeginn frische Aderhautherde vorhanden. Eine Papillitis wurde in 9 Fällen, eine Glaskörperbeteiligung in 14 Fällen festgestellt. Skotome waren in 17 Fällen vorhanden. Der Visus war anfänglich in 4 Fällen normal, in 14 Fällen schlecht und in 2 Fällen sehr schlecht.

Die Behandlungsdauer betrug durchschnittlich 51 Tage (min.28, max. 81 Tage).

Die zusätzlichen wichtigsten therapeutischen Maßnahmen bestanden vor allem in medikamentösen Gaben von Tuberkulostatika (12 Fälle) und Antibiotika (10 Fälle). Es trat unter der Behandlung in keinem Fall eine Komplikation auf.

Der Entlassungsbefund zeigte in allen 20 Fällen pigmentierte abgeheilte Herde der Aderhaut. Eine Papillitis wurde noch in 2 Fällen, eine Glaskörperbeteiligung in 9 Fällen festgestellt. In 8 Fällen wurde ein Gesichtsfeldausfall beobachtet. Eine Visusbesserung erfolgte in 12 Fällen, in 4 Fällen blieb die herabgesetzte Sehschärfe unverändert bestehen, und in 4 Fällen bestand schon anfangs ein normaler Visus.

In allen 20 Fällen konnte während eines Zeitraumes von 1 Monat bis zu 4 Jahren nachuntersucht werden. In allen Fällen bestand ein reizfreies Auge sowie ein unauffälliger Augenhintergrundbefund. Es ergab sich keinerlei Anhalt für ein Rezidiv.

Abb.1) Sexotropie der Chorioiditis disseminata bei 141 Patienten (72 ♂, 69 ♀).
Krankengut der Universitäts-Augenklinik Frankfurt/Main während der Jahre 1951-1965.

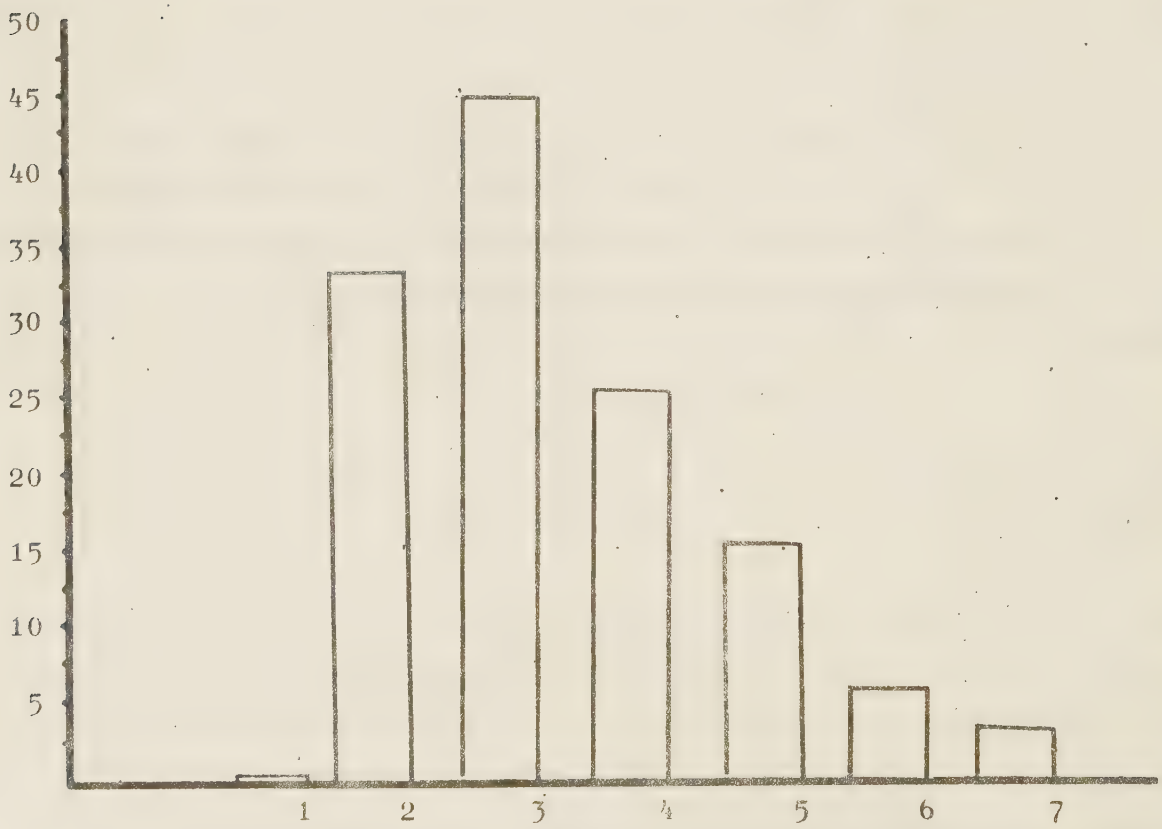

Abb.2) Altersverteilung der Chorioiditis disseminata bei 141 Patienten.
Krankengut der Universitäts-Augenklinik Frankfurt/Main während der Jahre 1951-1965.
Ordinate: Anzahl der Patienten Abszisse: Lebensdezennien

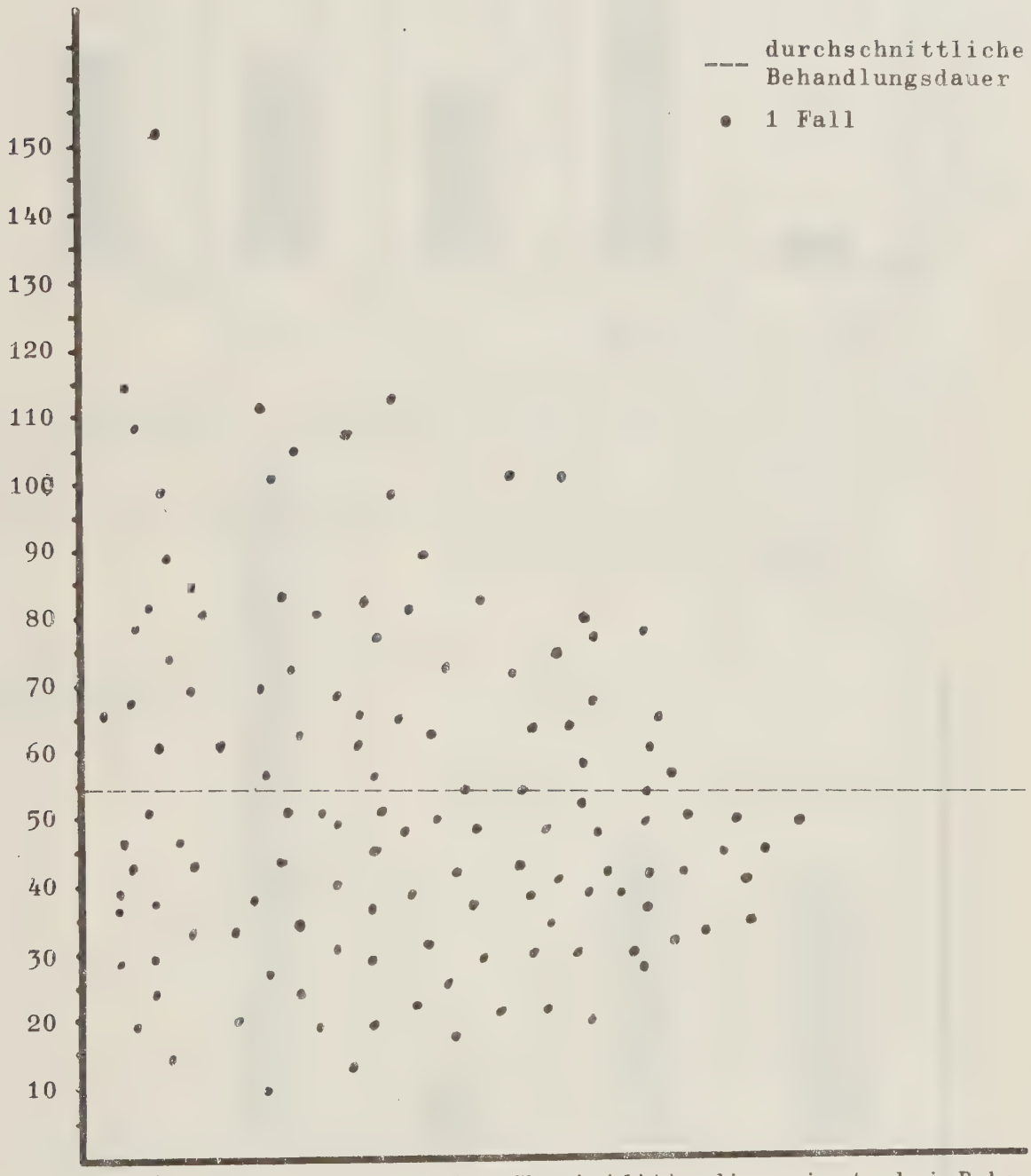

Abb.3) Behandlungsdauer der Chorioiditis disseminata bei Behandlung mit retrobulbären Cortisoninjektionen (137 Fälle). Krankengut der Universitäts-Augenklinik Frankfurt/Main während der Jahre 1951-1965.
Ordinate: Anzahl der Tage

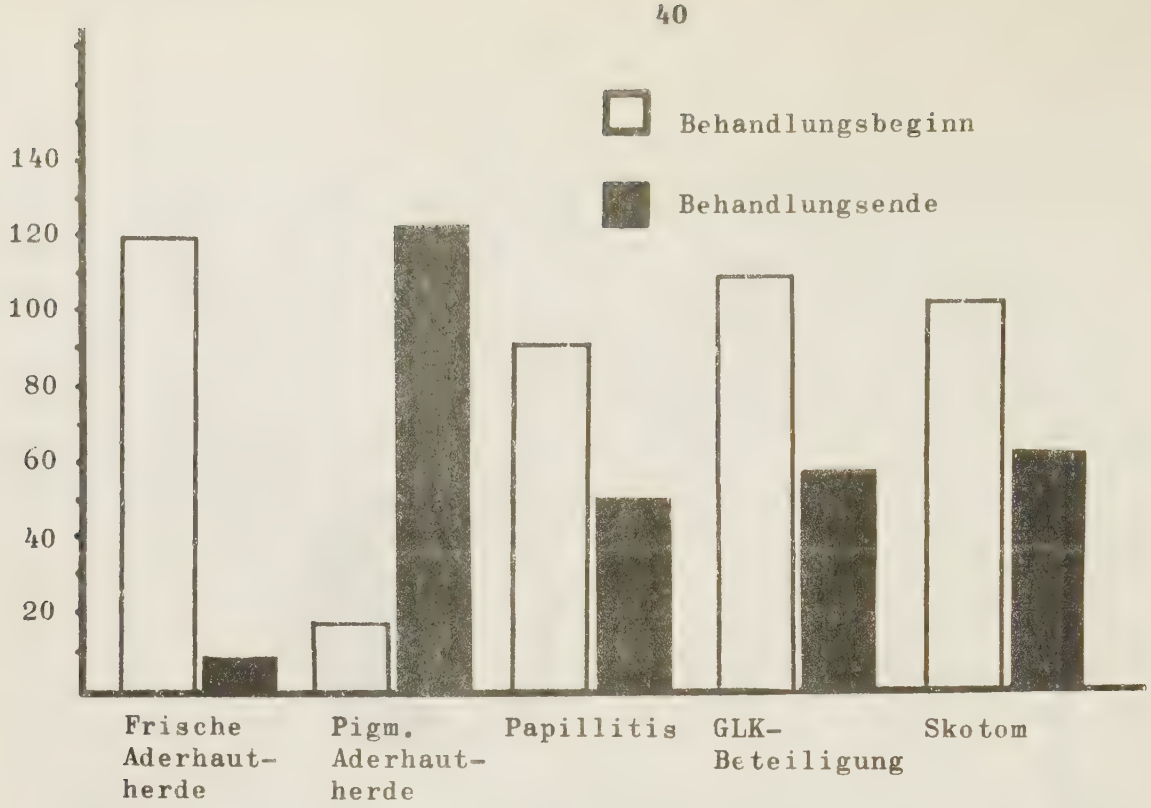

Abb.4) Behandlungsergebnisse der Chorioiditis disseminata bei Behandlung mit retrobulbären Cortisoninjektionen, bezogen auf die wichtigsten klinischen Symptome zu Beginn und Ende der Behandlung, bei 137 Fällen.
Krankengut der Universitäts-Augenklinik Frankfurt/Main während der Jahre 1951-1965.
Ordinate: Anzahl der Fälle

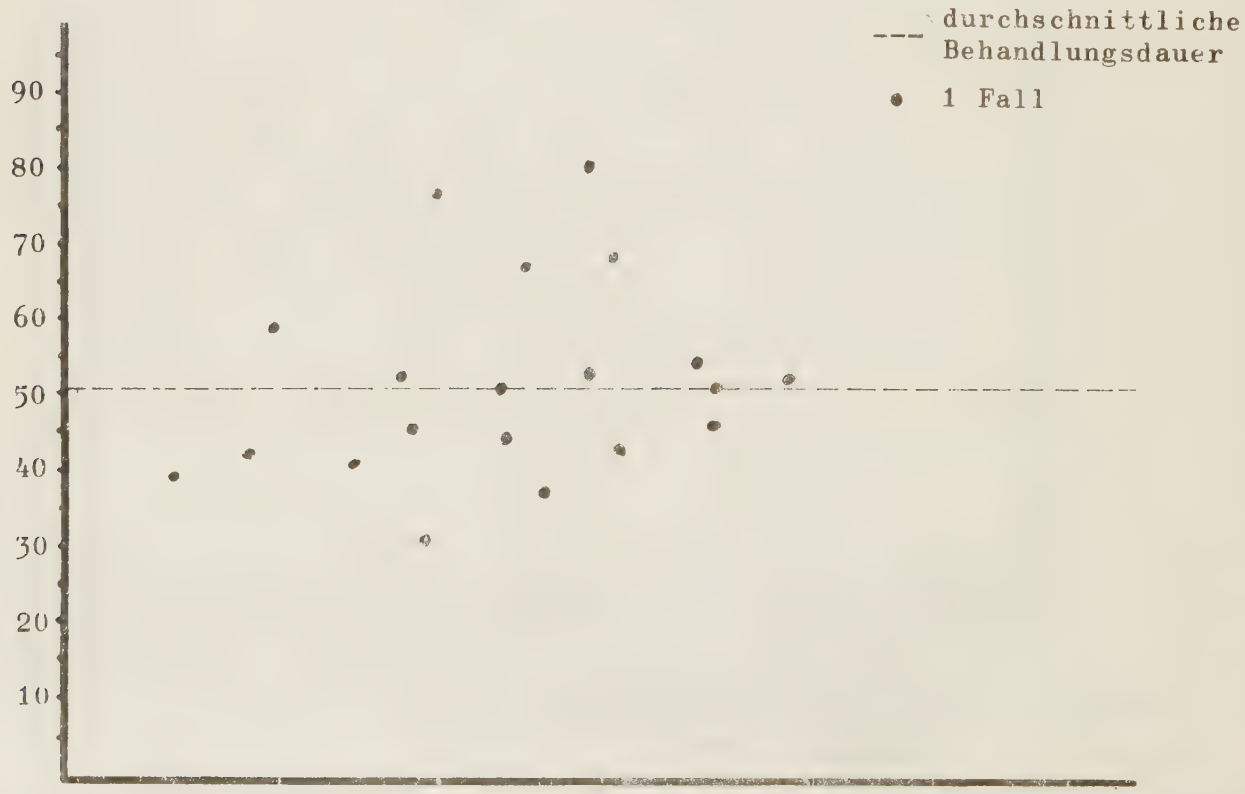

Abb.5) Behandlungsdauer der Chorioiditis disseminata bei Behandlung mit retrobulbären Cortisoninjektionen und Decortin (20 Fälle).
Krankengut der Universitäts-Augenklinik Frankfurt/Main während der Jahre 1959-1965.
Ordinate: Anzahl der Tage

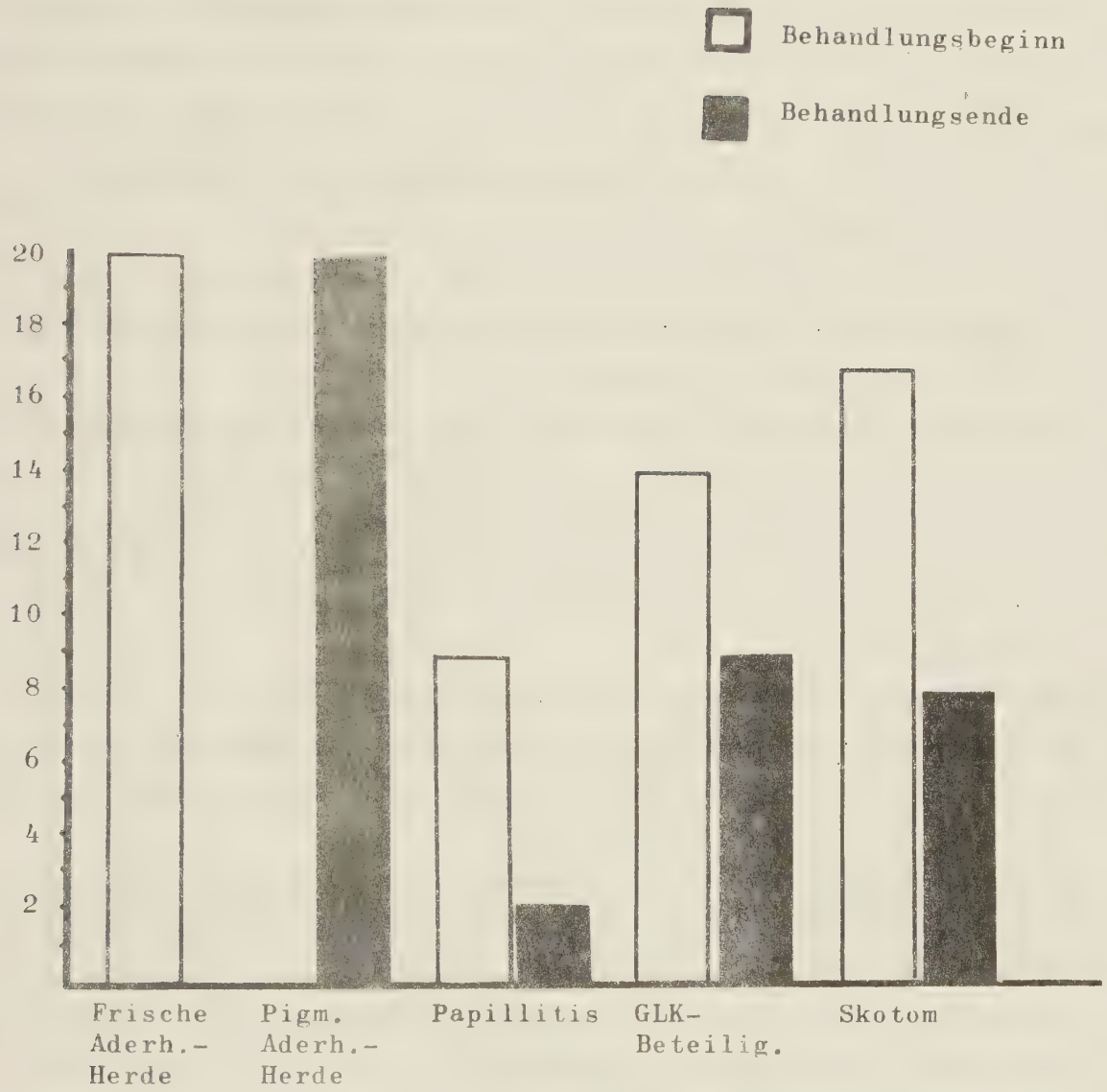

Abb.6) Behandlungsergebnisse der Chorioiditis disseminata bei Behandlung mit retrobulbären Cortisoninjektionen und Decortin, bezogen auf die wichtigsten klinischen Symptome zu Beginn und Ende der Behandlung, bei 20 Fällen.
Krankengut der Universitäts-Augenklinik Frankfurt/Main während der Jahre 1959-1965.
Ordinate: Anzahl der Fälle

d) Die Behandlung der CHORIOIDITIS CENTRALIS mit Corticosteroiden

Hinsichtlich der Ätiologie bestehen bei diesem Krankheitsbild etwa die gleichen Verhältnisse wie bei der Chorioiditis disseminata. In 80 Fällen ist die Ätiologie tbc-allergisch angegeben, in 2 Fällen wurde eine Leptospirose und in 3 Fällen ein fokal-toxisches Geschehen festgestellt. In je einem weiteren Fall war eine luetische bzw. rheumatische Genese vorhanden, in keinem Fall eine Toxoplasmose.
Die Sexotropie zeigt ein deutliches Überwiegen des männlichen Geschlechtes. Die Altersgruppen sind zahlenmäßig gleichmäßig vertreten.
Dieselben Kriterien wie bei der Chorioiditis disseminata werden auch hier für die Beurteilung eines Erfolges oder Mißerfolges der Cortisontherapie zugrunde gelegt. Der Visus ist jedoch hier von größerer Bedeutung.
Von 1951 bis 1965 wurden in der Universitäts-Augenklinik Frankfurt am Main 130 Fälle mit Corticosteroiden behandelt.

1. Die Behandlung der Chorioiditis centralis mit para- bzw. retrobulbären Cortisoninjektionen

Von den 100 Fällen, bei denen eine Lokaltherapie durchgeführt wurde, wurden bei Behandlungsbeginn in 93 Fällen frische und in den restlichen 7 Fällen ältere Maculaherde festgestellt. Eine Papillitis wurde in 35 Fällen nachgewiesen,und in 38 Fällen war eine Glaskörperbeteiligung vorhanden. Ein Zentralskotom bestand in 93 Fällen. In 15 Fällen war der Visus normal, in den übrigen 85 Fällen schlecht. Außerdem wurde in 6 Fällen eine Ablatio retinae beobachtet.
Die Behandlungsdauer betrug durchschnittlich 46 Tage (min.9, max.128 Tage). Zusätzlich wurden therapeutisch in 38 Fällen Tuberkulostatika und in 48 Fällen Antibiotika gegeben.
An Komplikationen trat in einem Fall als Folge einer retrobulbären Injektion eine Hyposphagie, in 4 Fällen unter der Behandlung eine Fundusblutung auf. In 2 Fällen wurde ein Rezidiv beobachtet, und in weiteren 2 Fällen brach eine Retinitis circinata aus. Ein starkes Papillenödem entstand in einem Fall.
Der Entlassungsbefund ergab noch in 12 Fällen frische Maculaherde, während in 82 Fällen pigmentierte Herde und in 6 Fällen keinerlei Herde festgestellt wurden. Eine Papillitis wurde in 18 Fällen, eine Glaskörperbeteiligung in 23 Fällen gefunden. Ein Zentralskotom, zwar meist gegenüber dem Behandlungsbeginn deutlich verkleinert, war im-

merhin noch in 88 Fällen nachzuweisen. Nur in 5 Fällen war der Gesichtsfeldausfall völlig verschwunden.
Ein normaler Visus konnte in 43 Fällen nachgewiesen werden. In 57 Fällen bestand weiterhin eine verminderte Sehschärfe. Der Visus besserte sich in insgesamt 67 Fällen, in 5 Fällen verschlechterte er sich, und in 28 Fällen veränderte sich die Sehschärfe nicht.
In 65 Fällen fanden in einem Zeitraum von 2 Wochen bis zu 7 Jahren Nachuntersuchungen statt. Dabei wurde in 13 Fällen (20%) ein Rezidiv festgestellt. In 2 Fällen waren Fundusblutungen, in je einem Fall eine Glaskörperblutung bzw. ein perimaculares Ödem zu beobachten. Auch eine fortschreitende Maculadegeneration im Sinne Junius-Kuhnt war in 2 Fällen nachzuweisen. In den übrigen Fällen ergab sich ein unauffälliger Befund.

2. Die Behandlung der Chorioiditis centralis mit retro- bzw. parabulbären Cortisoninjektionen und Decortin

Von den erfaßten 30 Fällen bestand zu Behandlungsbeginn in 27 Fällen ein frischer Maculaherd, in 3 Fällen wurde ein älterer Herd nachgewiesen. In 6 Fällen wurde eine Sehnerven-, in 18 Fällen eine Glaskörperbeteiligung beobachtet. In allen 30 Fällen war ein zentraler Gesichtsfeldausfall festzustellen. Der Visus war in 5 Fällen normal und in 25 Fällen herabgesetzt.
Die Behandlungsdauer betrug durchschnittlich 57 Tage (min. 26, max. 119 Tage). Weitere therapeutische Maßnahmen bestanden auch hier in Gaben von Tuberkulostatika in 25 Fällen und Antibiotika in 12 Fällen.
Während der Behandlung flammte in einem Fall eine bestehende Retinitis circinata erneut stärker auf. Außer einer Fundusblutung und einer Verstärkung einer Papillitis waren keine Komplikationen zu verzeichnen.
Bei der Entlassung wurden noch in 2 Fällen frische Maculaherde beobachtet. In 24 Fällen waren die Herde abgeheilt und hatten sich pigmentiert, und in 4 Fällen hatten sich sogar die Herde völlig zurückgebildet. Die Papillitis hatte sich in allen Fällen gebessert, während noch in 6 Fällen eine Glaskörpertrübung bzw. -destruktion festgestellt wurde. In 8 Fällen war das Zentralskotom verschwunden, sodaß ein Ausfall des Gesichtsfeldes noch in 22 Fällen zu verzeichnen war. Die Sehschärfe besserte sich in 7 Fällen, in 3 Fällen blieb sie

unverändert, und in 3 Fällen war sie deutlicher als zu Behandlungsbeginn herabgesetzt.

Die innerhalb eines Zeitraumes von 2 Wochen bis zu 7 Jahren in 18 Fällen durchgeführten Nachuntersuchungen brachten keinerlei Anhalt für ein Rezidiv. In einem einzigen Fall war ein kleines peripapilläres temporales Ödem aufgetreten. In allen anderen Fällen war der Befund normal.

Abb.1) Sexotropie der Chorioiditis centralis bei 122 Patienten (78 ♂, 44 ♀).
Krankengut der Universitäts-Augenklinik Frankfurt/Main während der Jahre 1951-1965.

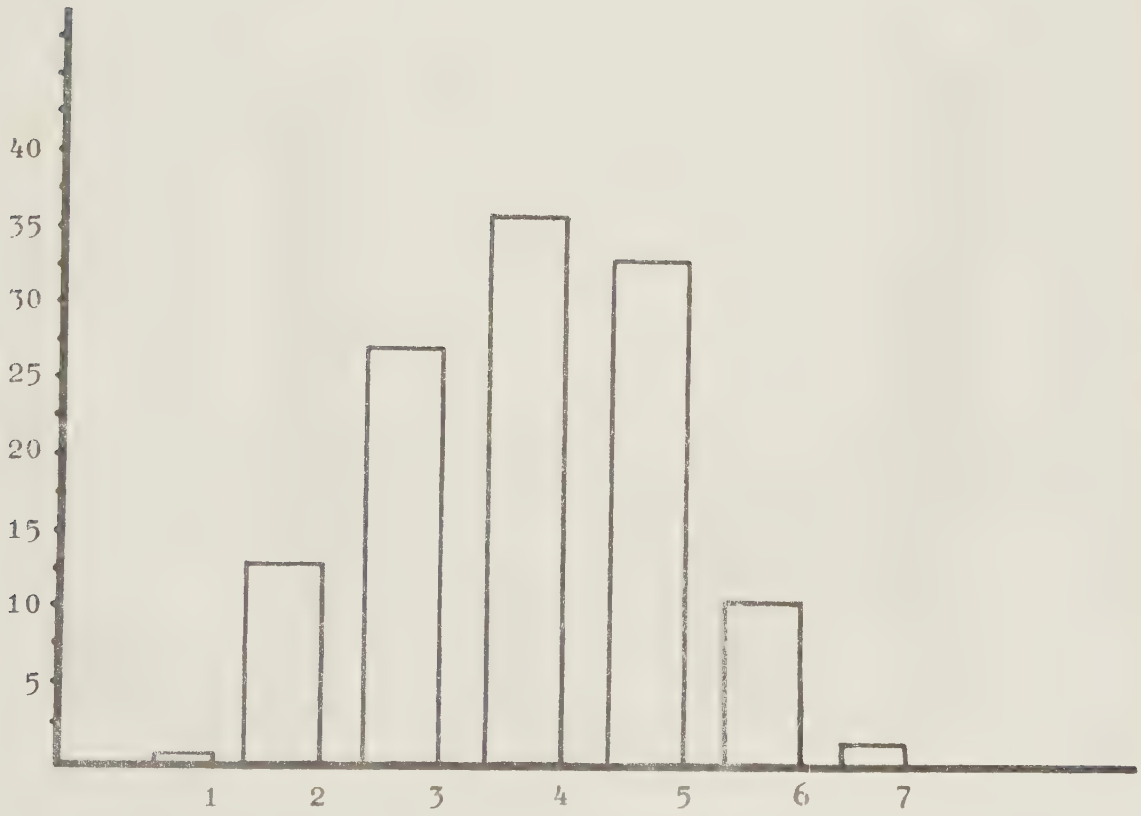

Abb.2) Altersverteilung der Chorioiditis centralis bei 122 Patienten.
Krankengut der Universitäts-Augenklinik Frankfurt/Main während der Jahre 1951-1965.
Ordinate: Anzahl der Patienten Abszisse: Lebensdezennien

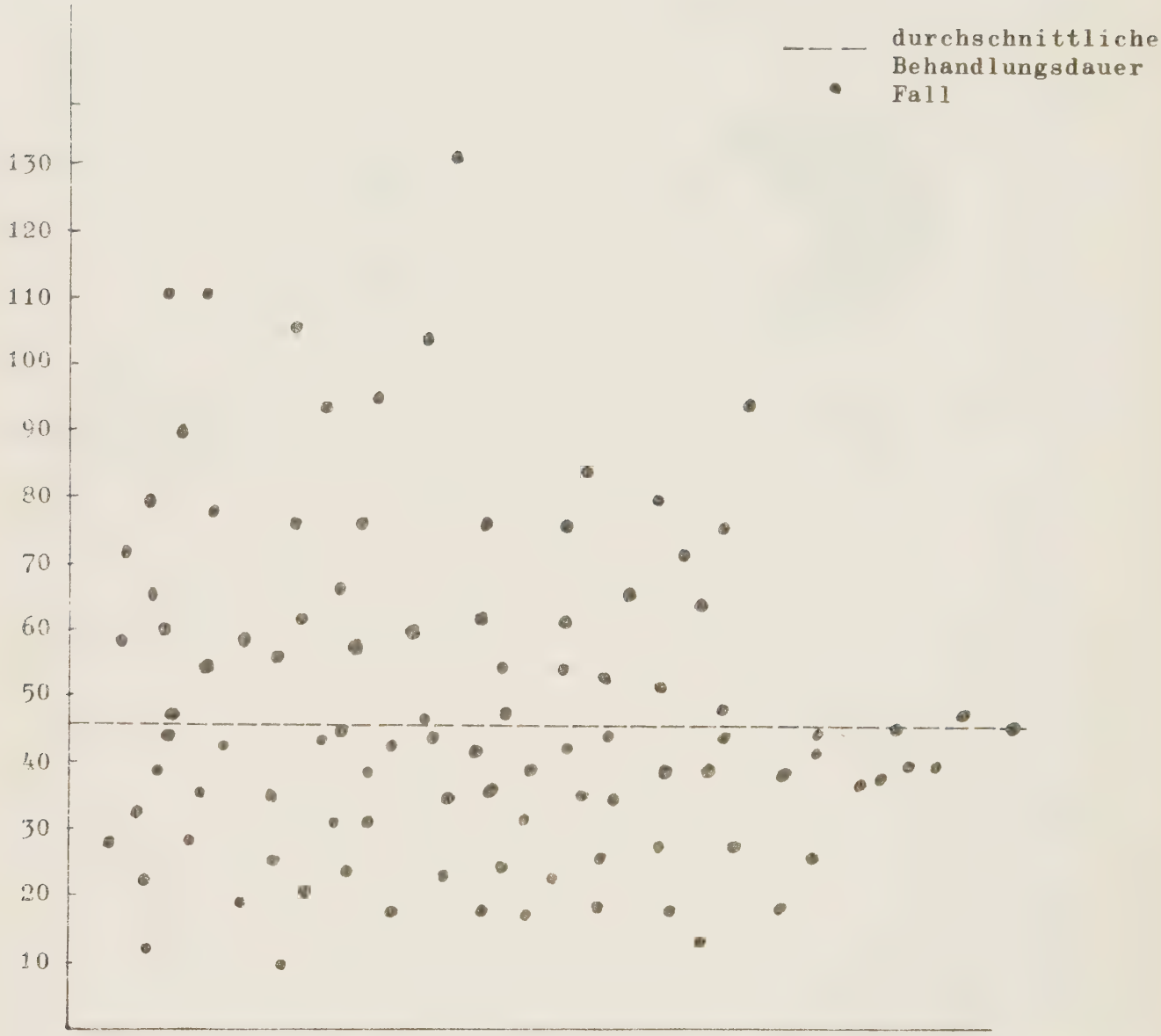

Abb.3) Behandlungsdauer der Chorioiditis centralis bei Behandlung mit retrobulbären Cortisoninjektionen (100 Fälle).
Krankengut der Universitäts-Augenklinik Frankfurt/Main während der Jahre 1951-1969.
Ordinate: Anzahl der Tage

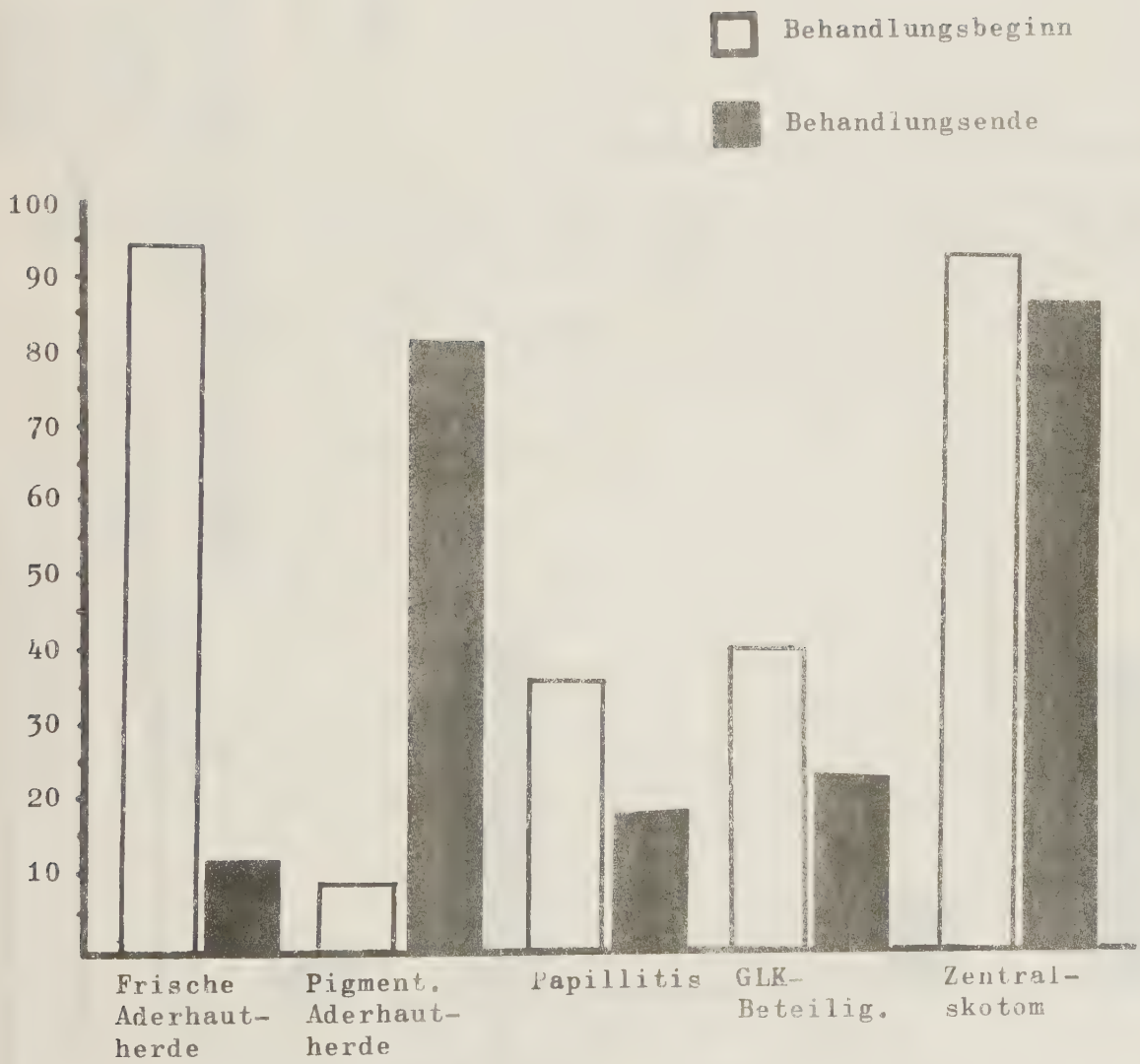

Abb.4) Behandlungsergebnisse der Chorioiditis centralis bei Behandlung mit retrobulbären Cortisoninjektionen, bezogen auf die wichtigsten klinischen Symptome zu Beginn und Ende der Behandlung bei 100 Fällen.
Krankengut der Universitäts-Augenklinik Frankfurt/Main während der Jahre 1951-1965.
Ordinate: Anzahl der Fälle



Abb.5) Visus zu Beginn und Ende der Behandlung der Chorioiditis centralis mit retrobulbären Cortisoninjektionen bei 100 Fällen.
Krankengut der Universitäts-Augenklinik Frankfurt/Main während der Jahre 1951-1965.
Ordinate: Sehschärfe

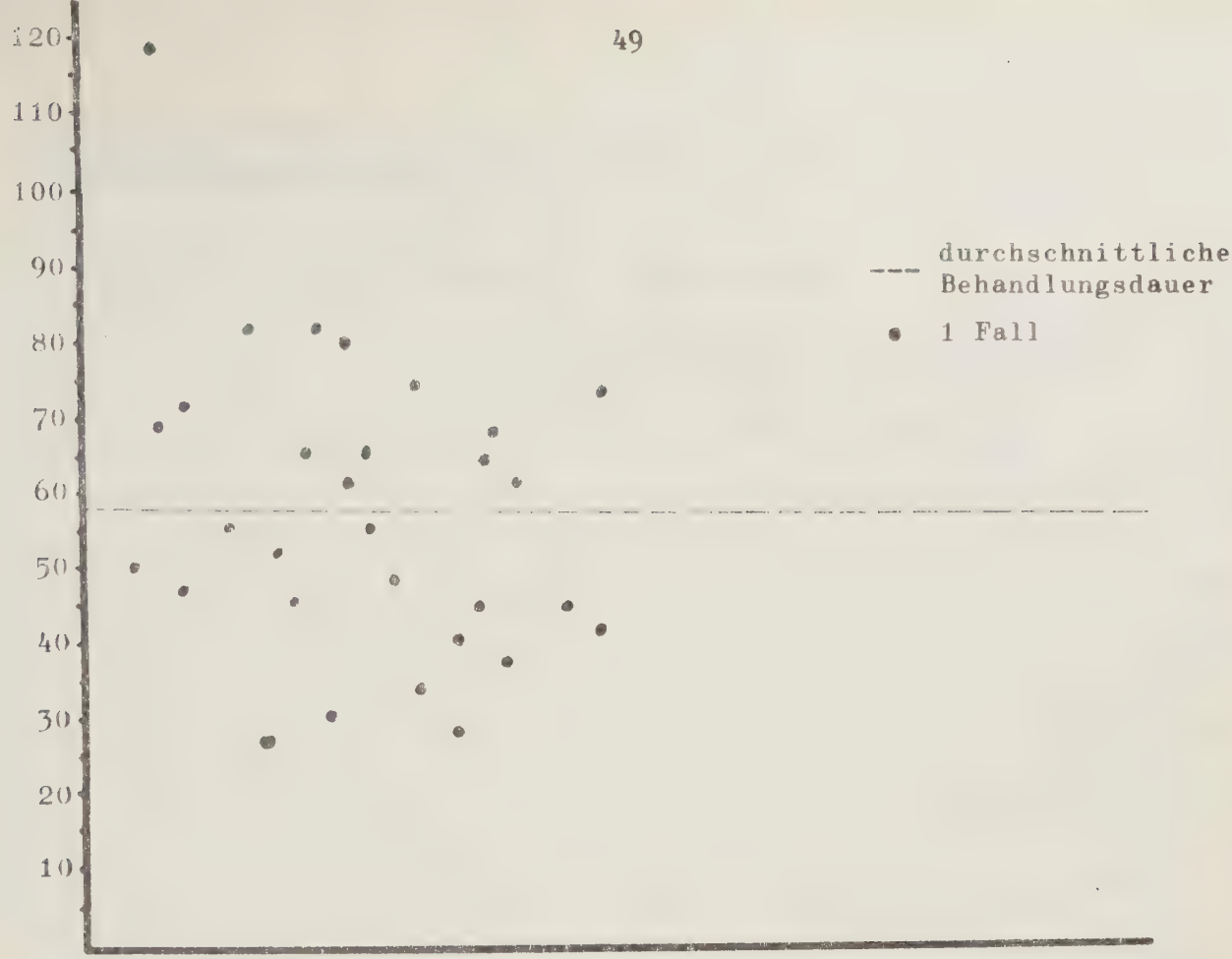

Abb.6) Behandlungsdauer der Chorioiditis centralis bei Behandlung mit retrobulbären Cortisoninjektionen und Decortin (30 Fälle). Krankengut der Universitäts-Augenklinik Frankfurt/Main während der Jahre 1959-1965.
Ordinate: Anzahl der Tage

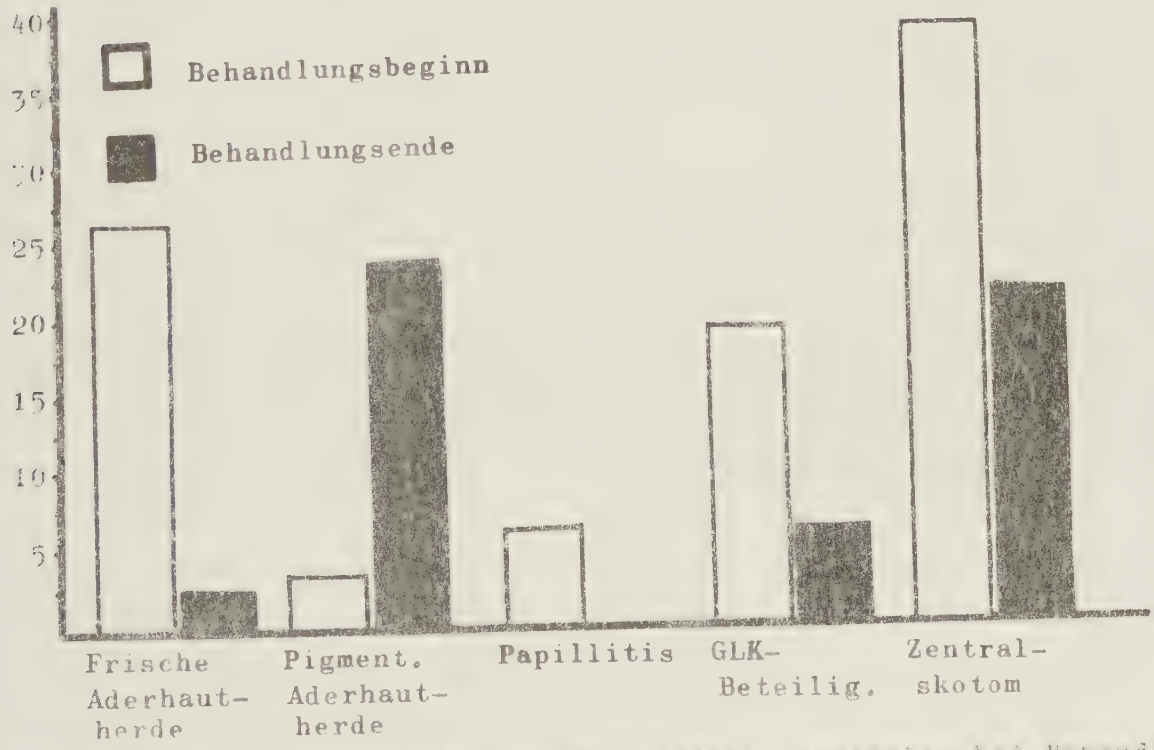

Abb.7) Behandlungsergebnisse der Chorioiditis centralis bei Behandlung mit retrobulbären Cortisoninjektionen und Decortin, bezogen auf die wichtigsten klinischen Symptome zu Beginn und Ende der Behandlung bei 30 Fällen.
Krankengut der Universitäts-Augenklinik Frankfurt/Main während der Jahre 1959-1965.
Ordinate: Anzahl der Fälle



Abb.8) Visus zu Beginn und Ende der Behandlung der Chorioiditis centralis mit retrobulbären Cortisoninjektionen und Decortin bei 30 Fällen. Krankengut der Universitäts-Augenklinik Frankfurt/Main während der Jahre 1959-1965.
Ordinate: Sehschärfe

c) Die Behandlung der CHORIOIDITIS CENTRALIS SEROSA mit Corticosteroiden

Die Chorioiditis centralis serosa unterscheidet sich vorwiegend von der Chorioiditis centralis durch ein stark ausgebildetes Maculaödem. Somit sind hier die vorherrschenden Kriterien für die Beurteilung über Erfolg oder Mißerfolg der Corticosteroidtherapie Veränderungen des Maculaödems, der Gesichtsfeldausfälle und der Sehschärfe, sowie die Behandlungsdauer. Da Papillitiden und eine Glaskörperbeteiligung nur ganz vereinzelt auftraten, werden sie hier nicht erwähnt. Ätiologisch gilt das bei der Chorioiditis centralis Gesagte. Auch hier war in den meisten Fällen tbc-allergisch angegeben.
Die Sexotropie zeigt ebenfalls ein deutliches Überwiegen des männlichen Geschlechts. In der Altersverteilung fällt auf, daß Altersgruppen unter 20 Jahren gar nicht und über 50 Jahren nur durch vereinzelte Fälle vertreten sind.
Von 1951 bis 1965 wurden an der Universitäts-Augenklinik Frankfurt am Main insgesamt 38 Fälle mit Corticosteroiden behandelt.

1. Die Behandlung der Chorioiditis centralis serosa mit retro- bzw. parabulbären Cortisoninjektionen

28 Fälle wurden der lokalen Cortisontherapie zugeführt. In allen Fällen war zu Behandlungsbeginn ein Maculaödem vorhanden. Ein Zentralskotom wurde in 22 Fällen nachgewiesen. In 2 Fällen wurde zusätzlich eine Ablatio retinae festgestellt. Der Visus war in 11 Fällen normal und in 17 Fällen herabgesetzt.
Die Behandlungsdauer betrug durchschnittlich 48 Tage (min.13, max.77 Tage). Außer der spezifischen Therapie und den gewöhnlichen therapeutischen Maßnahmen wurden in 5 Fällen Tuberkulostatika und in 18 Fällen Antibiotika verordnet.
Unter der Behandlung trat in einem Fall ein Rezidiv auf. In einem weiteren Fall flammte interkurrent eine Keratoconjunctivitis auf, die jedoch durch lokale Cortisonsalbenverbände sicher beherrscht und zur Abheilung gebracht werden konnte.
Bei der Entlassung fand sich noch in 7 Fällen ein leichtes Maculaödem und in 10 Fällen ein Zentralskotom. Die Ablatio retinae blieb in beiden Fällen unverändert bestehen. Eine Verbesserung der Sehschärfe war in 14 Fällen zu verzeichnen, während in 3 Fällen ein schlech-

ter Visus weiterhin vorhanden war. Eine Minderung der Sehschärfe wurde in 3 Fällen beobachtet.
In 25 Fällen fanden Kontrolluntersuchungen statt. In 3 Fällen (10%) wurde ein Rezidiv festgestellt, in den übrigen Fällen ergab sich ein unauffälliger Befund.

2. Die Behandlung der Chorioiditis centralis serosa mit retro- bzw. parabulbären Cortisoninjektionen und Decortin

In allen 10 so behandelten Fällen war bei Behandlungsbeginn ein Maculaödem nachzuweisen. Ein Skotom bestand in 9 Fällen, eine Ablatio retinae in 1 Fall. Der Visus war in 3 Fällen normal und in 7 Fällen herabgesetzt.
Die durchschnittliche Behandlungsdauer betrug 59 Tage (min.27, max. 74 Tage). Zusätzlich zur Cortisontherapie wurden in 8 Fällen Tuberkulostatika und in 3 Fällen Antibiotika verabreicht. Es traten in keinem Fall Komplikationen während der Behandlung auf.
Bei Behandlungsende zeigte sich noch in 4 Fällen ein leichtes Maculaödem, in 8 Fällen war ein Skotom zu beobachten. Die Ablatio retinae bildete sich völlig zurück. Der Visus besserte sich in 2 Fällen, blieb aber in 5 Fällen herabgesetzt.
7 Fälle wurden in einem Zeitraum von 2 Wochen bis zu 6 Monaten kontrolliert. Es wurde in allen Fällen ein völlig unauffälliger Befund erhoben.

Abb.1) Sexotropie der Chorioiditis centralis serosa bei 35 Patienten (28 ♂, 7 ♀).
Krankengut der Universitäts-Augenklinik Frankfurt/Main während der Jahre 1951-1965.

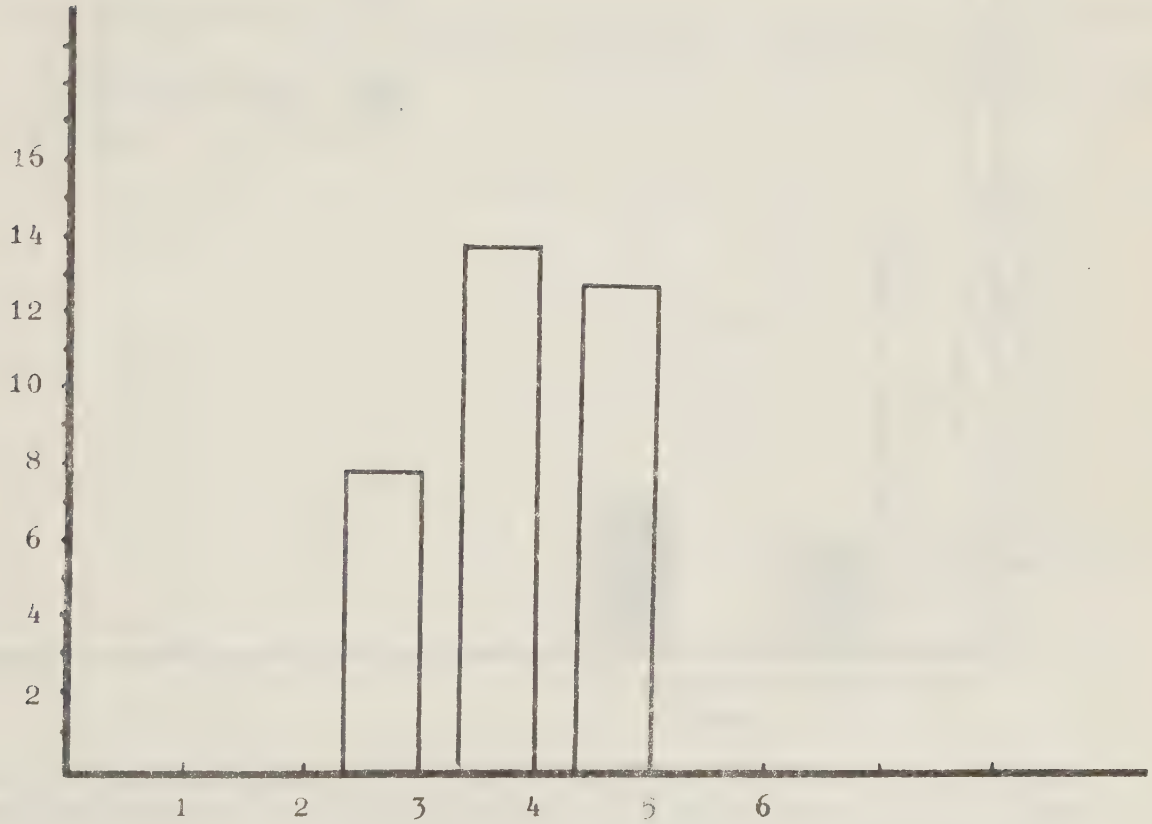

Abb.2) Altersverteilung der Chorioiditis centralis serosa bei 35 Patienten.
Krankengut der Universitäts-Augenklinik Frankfurt/Main während der Jahre 1951-1965.
Ordinate: Anzahl der Patienten Abszisse: Lebensdezennien



Abb.3) Behandlungsdauer der Chorioiditis centralis serosa bei Behandlung mit retrobulbären Cortisoninjektionen (28 Fälle). Krankengut der Universitäts-Augenklinik Frankfurt/Main während der Jahre 1951-1965.
Ordinate: Anzahl der Tage

Abb.4) Behandlungsergebnisse der Chorioiditis centralis serosa bei Behandlung mit retrobulbären Cortisoninjektionen, bezogen auf die wichtigsten klinischen Symptome zu Beginn und Ende der Behandlung bei 28 Fällen.
Krankengut der Universitäts-Augenklinik Frankfurt/Main während der Jahre 1951-1965.
Ordinate: Anzahl der Fälle

Abb.5) Visus zu Beginn und Ende der Behandlung der Chorioiditis centralis serosa mit retrobulbären Cortisoninjektionen bei 28 Fällen. Krankengut der Universitäts-Augenklinik Frankfurt/Main während der Jahre 1951-1965.
Ordinate: Sehschärfe



Abb.6) Behandlungsdauer der Chorioiditis centralis serosa bei Behandlung mit retrobulbären Cortisoninjektionen und Decortin (10 Fälle). Krankengut der Universitäts-Augenklinik Frankfurt/Main während der Jahre 1959-1965.



Maculaödem Zentralskotom

Abb.7) Behandlungsergebnisse der Chorioiditis centralis serosa bei Behandlung mit retrobulbären Cortisoninjektionen und Decortin, bezogen auf die wichtigsten klinischen Symptome zu Beginn und Ende der Behandlung bei 10 Fällen.
Krankengut der Universitäts-Augenklinik Frankfurt/Main während der Jahre 1959-1965.
Ordinate: Anzahl der Fälle

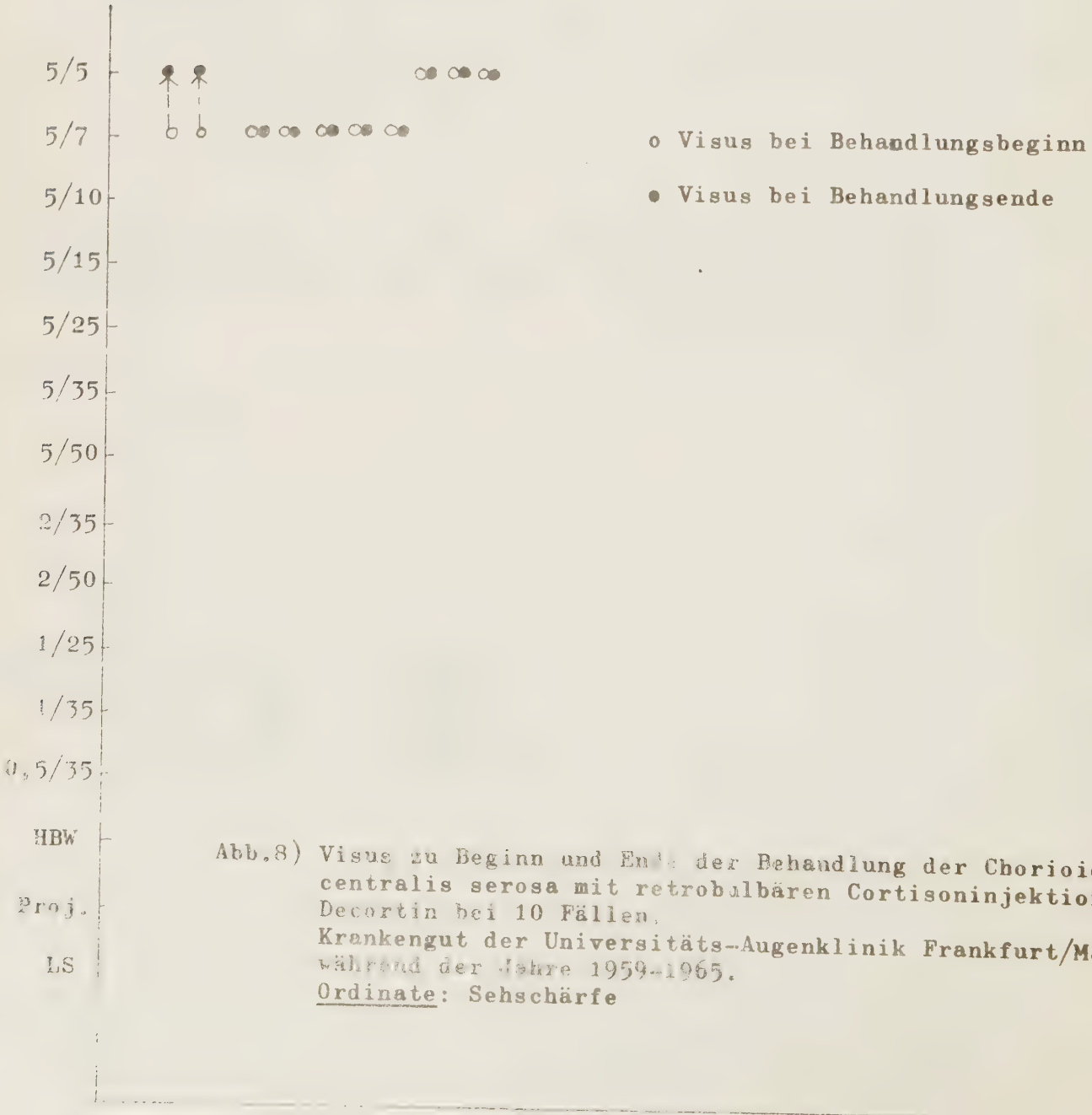

Abb.8) Visus zu Beginn und Ende der Behandlung der Chorioiditis centralis serosa mit retrobulbären Cortisoninjektionen und Decortin bei 10 Fällen.
Krankengut der Universitäts-Augenklinik Frankfurt/Main während der Jahre 1959-1965.
Ordinate: Sehschärfe

f) Die Behandlung der CHORIOIDITIS JUXTAPAPILLARIS mit Corticosteroiden in Form von retro- bzw. parabulbären Cortisoninjektionen

In den letzten Jahren wurde im Schrifttum immer häufiger davon berichtet, daß auch dieser Form der Chorioiditis in vielen Fällen eine Toxoplasmose zugrunde liegt. Im Gegensatz hierzu wurde in 28 von 34 Fällen, die von 1951 bis 1965 an der Universitäts-Augenklinik Frankfurt/Main behandelt wurden, die Ätiologie tbc-allergisch angenommen. In einem Fall lag eine rheumatische Genese vor.
Die Sexotropie zeigt keine auffallenden Geschlechtsunterschiede hinsichtlich des Krankheitsbefalls. Die verschiedenen Altersgruppen sind ziemlich gleichmäßig betroffen.
In 30 Fällen wurde eine lokale Therapie mit retrobulbären Cortisoninjektionen durchgeführt. In 4 schweren Fällen wurde die kombinierte Therapie (retrobulbäre Injektionen und Decortin) angewandt. Hierbei zeigten sich hinsichtlich des Behandlungserfolges keinerlei auffallende Abweichungen gegenüber der rein lokalen Therapie. Deshalb werden auch die 4 Fälle nicht gesondert besprochen.
Die Symptomatik der Chorioiditis juxtapapillaris ist gewissermaßen schon bei der Behandlung der Chorioiditis disseminata besprochen worden. Nur die verschiedene Lage der Herde und Gesichtsausfälle bedingen die unterschiedlichen Formen der Chorioiditiden.
Bei Behandlungsbeginn bestanden in allen Fällen frische juxtapapilläre Herde. In 28 Fällen wurde eine Papillitis beobachtet. Eine Glaskörperbeteiligung wurde in 22 Fällen nachgewiesen. Der typische Gesichtsfeldausfall im juxtapapillären Bezirk wurde in 32 Fällen festgestellt, der Visus war in 13 Fällen normal und in 21 Fällen herabgesetzt.
Die Behandlungsdauer betrug durchschnittlich 51 Tage (min.12, max. 101 Tage). Wie bei den übrigen Chorioiditiden wurden zusätzlich Tuberkulostatika (9 Fälle) und Antibiotika (4 Fälle) verabreicht.
Unter der Behandlung trat in 2 Fällen eine schwere Begleitneuritis und in 1 Fall eine schwere subretinale Blutung auf. In 1 weiteren Fall flammte eine Conjunctivitis nummularis auf. Alle Komplikationen konnten jedoch sicher beherrscht werden.
Bei der Entlassung bestanden in 5 Fällen noch frische Herde, während sich in 26 Fällen die frischen Herde pigmentiert hatten. In 3 Fällen waren keinerlei Herde mehr zu beobachten. Eine leichte Papillitis wurde in 15 Fällen festgestellt. Eine Glaskörperbeteiligung

fand sich noch in 16 Fällen. Da während der Behandlung in 6 Fällen die Gesichtsfeldausfälle verschwanden, in 1 Fall aber ein Skotom erst entstand, war bei Behandlungsende noch in 27 Fällen ein Skotom vorhanden. Der Visus besserte sich in 19 Fällen, in 2 Fällen blieb die verminderte Sehschärfe unverändert.
In 25 Fällen fanden Nachuntersuchungen in einem Zeitraum von 2 Wochen bis zu 6 Jahren statt. In 3 Fällen (9%) wurde ein Rezidiv festgestellt, in 1 Fall wurde eine fortschreitende Papillenatrophie beobachtet. In allen anderen Fällen war der Befund normal.

Abb.1) Sexotropie der Chorioiditis juxtapapillaris bei 33 Patienten (15 ♂, 18 ♀).
Krankengut der Universitäts-Augenklinik Frankfurt/Main während der Jahre 1951-1965.

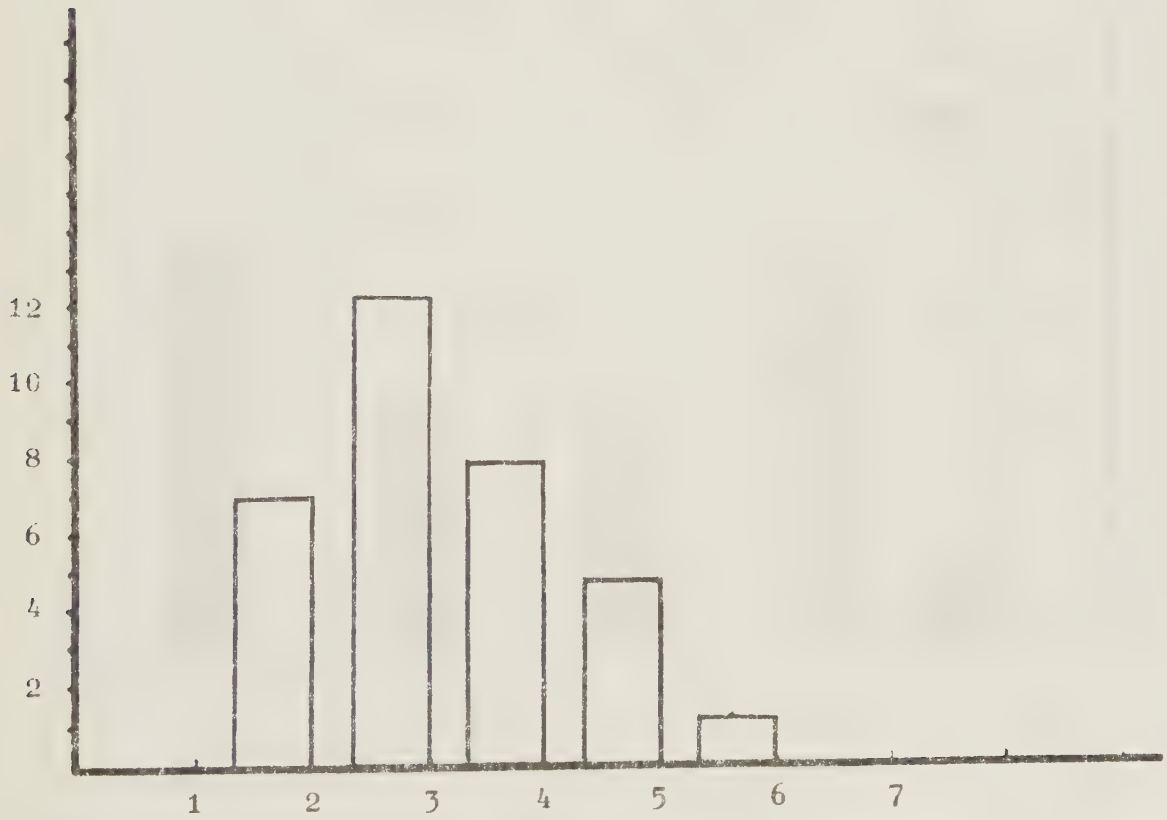

Abb.2) Altersverteilung der Chorioiditis juxtapapillaris bei 33 Patienten.
Krankengut der Universitäts-Augenklinik Frankfurt/Main während der Jahre 1951-1965.
Ordinate: Anzahl der Patienten Abszisse: Lebensdezennien



(Abb.3) Behandlungsdauer der Chorioiditis juxtapapillaris bei Behandlung mit retrobulbären Cortisoninjektionen (34 Fälle).
Krankengut der Universitäts-Augenklinik Frankfurt/Main während der Jahre 1951-1965.
Ordinate: Anzahl der Tage

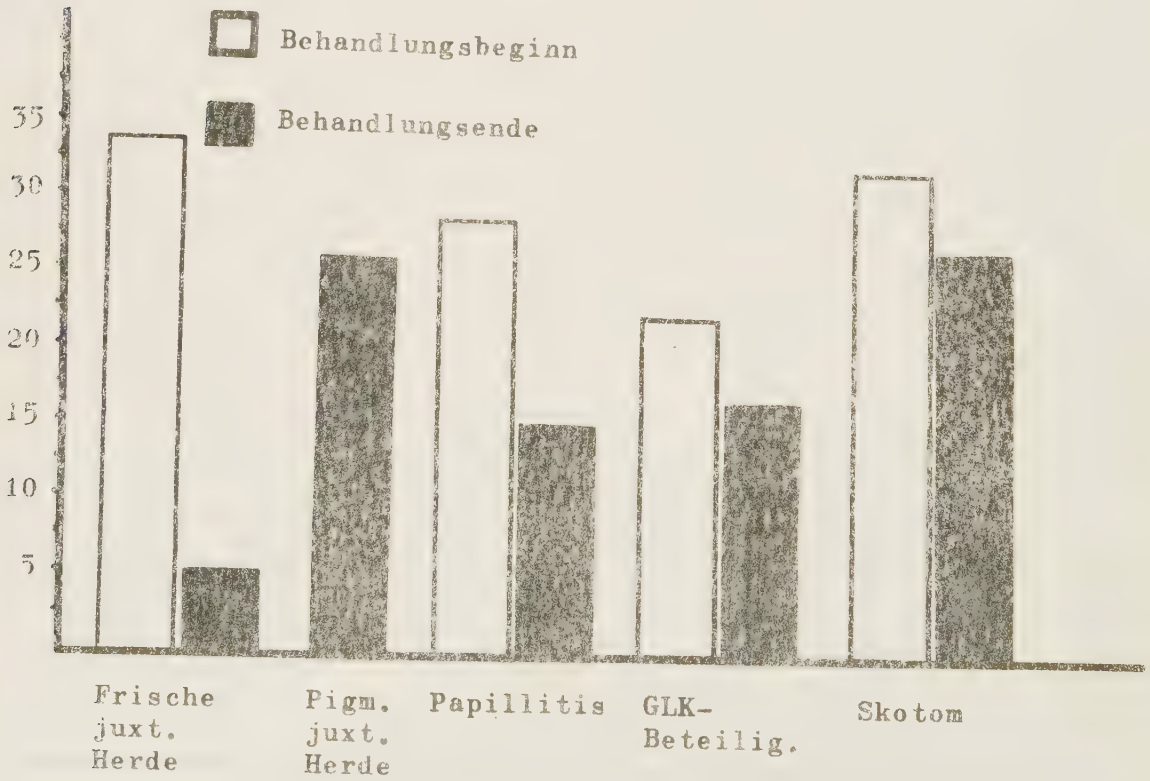

Abb.4) Behandlungsergebnisse der Chorioiditis juxtapapillaris bei Behandlung mit retrobulbären Cortisoninjektionen, bezogen auf die wichtigsten klinischen Symptome zu Beginn und Ende der Behandlung bei 34 Fällen.
Krankengut der Universitäts-Augenklinik Frankfurt/Main während der Jahre 1951-1965.
Ordinate: Anzahl der Fälle

g) Die Behandlung der PERIPHLEBITIS RETINAE mit Corticosteroiden

Die typische Symptomatik der Periphlebitis retinae besteht in Fundusblutungen, periphlebitischen Veränderungen der Netzhautvenen und Glaskörperblutungen. Skotome sind meist nicht vorhanden. Wie bei den Chorioiditiden wurde früher auch bei diesem Krankheitsbild in den meisten Fällen die Ätiologie tbc-allergisch angenommen. Aber gerade hierüber sind in den letzten Jahren gegensätzliche Auffassungen bekundet worden (DODEN(20)). GALL(32) spricht bei der Periphlebitis retinae von einer Kontraindikation für eine Cortisonapplikation.
Ein Befall beider Augen war bei 30% der Patienten zu verzeichnen.
Hinsichtlich der Sexotropie fällt ein deutliches Überwiegen des männlichen Geschlechtes auf. Wie schon in der Literatur beschrieben, tritt die Krankheit auch hier vornehmlich bei Jugendlichen auf. Über 50 Jahre alte Patienten sind überhaupt nicht vertreten.
Von 1951 bis 1965 wurden an der Universitäts-Augenklinik Frankfurt am Main 30 Fälle behandelt, hiervon 9 Fälle mit lokaler und 21 Fälle mit allgemeiner Therapie.

1. Die Behandlung der Periphlebitis retinae mit retro- bzw. parabulbären Cortisoninjektionen

Von insgesamt 9 behandelten Fällen waren bei Behandlungsbeginn in 6 Fällen Fundusblutungen festzustellen. Grauweiße Einscheidungen der Gefäße sowie Infiltrate (periphlebitische Veränderungen der Netzhautvenen) waren in 7 Fällen nachzuweisen. Eine Glaskörperblutung bestand in 7 Fällen. In 1 Fall wurde ein Gesichtsfeldausfall beobachtet. Der Visus war in 5 Fällen normal und in 4 Fällen herabgesetzt.
Die Behandlungsdauer betrug durchschnittlich 49 Tage (min.13, max. 90 Tage). Zusätzliche therapeutische Maßnahmen bestanden vor allem in medikamentösen Gaben von Tuberkulostatika (3 Fälle) und Hämostyptika (5 Fälle). An Komplikationen trat in 2 Fällen während der stationären Behandlung ein schweres Rezidiv in Form von Blutungen auf. Bei einem Patienten stellte sich auf beiden Augen eine Keratoconjunctivitis nummularis ein.
Bei Behandlungsende war noch in 2 Fällen eine ältere in Resorption befindliche Fundusblutung zu bemerken. In 4 Fällen waren periphlebitische Veränderungen der Netzhautvenen zu sehen. Eine ältere Glaskörperblutung bestand nur in 1 Fall. In 4 Fällen war ein Skotom vor-

handen. Der Visus blieb in 3 Fällen herabgesetzt, in 3 Fällen hatte sich die Sehschärfe verschlechtert.
Rezidive traten in keinem der 9 nachuntersuchten Fälle auf. In 1 Fall bestand jedoch eine totale Ablatio retinae. In den restlichen Fällen war ein normaler Befund zu erheben.

2. Die Behandlung der Periphlebitis retinae mit Decortin

Von 21 Fällen wurden in 19 Fällen Fundusblutungen zu Behandlungsbeginn beobachtet. In 18 Fällen wurden periphlebitische Venenveränderungen nachgewiesen, in 11 Fällen wurde eine Glaskörperblutung festgestellt. Ein Gesichtsfeldausfall war in 3 Fällen aufzuzeigen. Die Sehschärfe war in 8 Fällen normal und in 13 Fällen herabgesetzt.
Die Behandlungsdauer betrug durchschnittlich 36 Tage (min.15, max. 124 Tage). Die zusätzlichen therapeutischen Maßnahmen bestanden vor allem in medikamentösen Gaben von Tuberkulostatika (14 Fälle), Antibiotika (14 Fälle) und Hämostyptika (15 Fälle). In 1 Fall wurde eine Lichtkoagulation durchgeführt, um eine schwere Blutung zum Stehen zu bringen.
An Komplikationen ist an erster Stelle das Auftreten rezidivierender Blutungen in 3 Fällen zu nennen. In 2 weiteren Fällen (beide Augen eines Patienten) kam es zu einem interkurrenten iridocyclitischen Reizzustand, der jedoch durch Cortisonsalbenverbände abgefangen werden konnte.
Der Entlassungsbefund zeigte noch eine Fundusblutung in 9 Fällen. In 11 Fällen bestanden periphlebitische Herde. Eine Glaskörperblutung war noch in 4 Fällen zu verzeichnen. Weiterhin wurde ein Gesichtsfeldausfall in nunmehr 7 Fällen festgestellt. Eine Visusbesserung erfolgte in 9 Fällen, dagegen in 4 Fällen eine Minderung. In 17 Fällen wurden nach der Entlassung in einem Zeitraum von 2 Wochen bis zu 6 Jahren Kontrolluntersuchungen durchgeführt. Dabei wurde in 4 Fällen (25%) ein Rezidiv beobachtet. In 1 Fall wurde eine Ablatio retinae und in 2 Fällen eine dichte Glaskörpertrübung festgestellt. Bei den restlichen Fällen bestand ein normaler Befund.

Abb.1) Sexotropie der Periphlebitis retinae bei 22 Patienten (15 ♂, 7 ♀).
Krankengut der Universitäts-Augenklinik Frankfurt/Main während der Jahre 1951-1965.

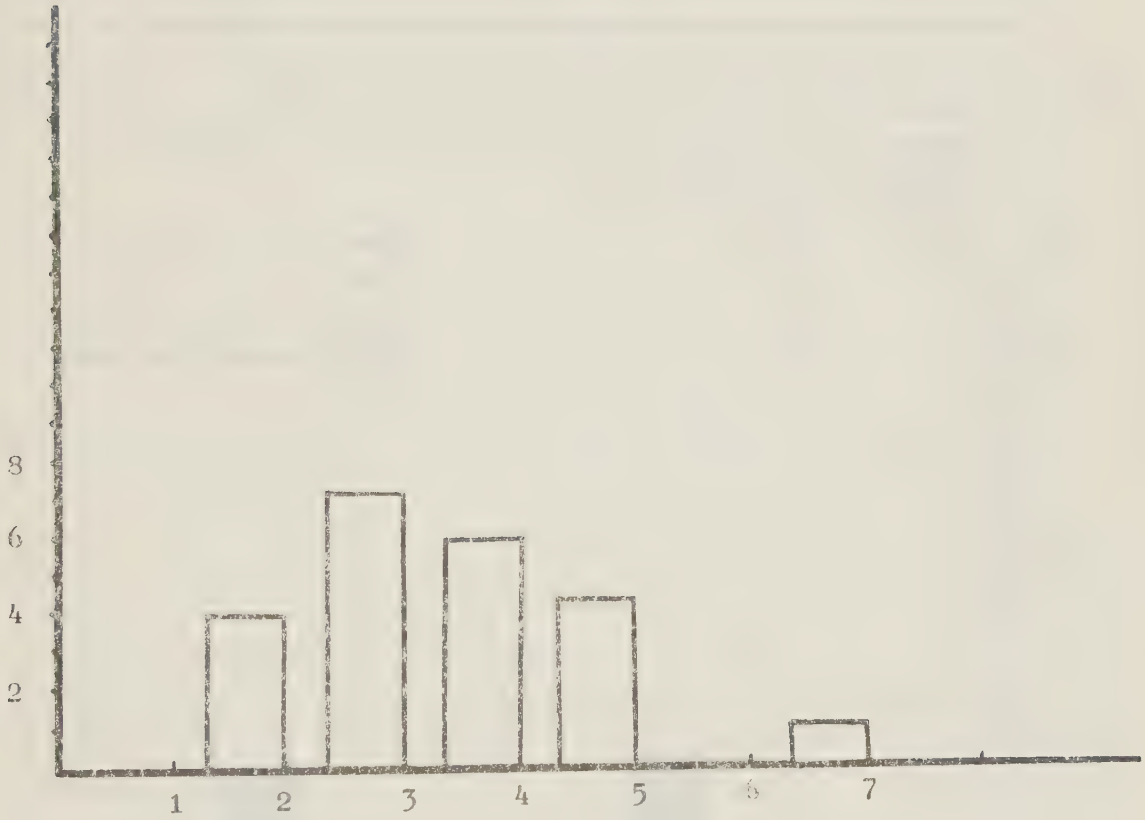

Abb.2) Altersverteilung der Periphlebitis retinae bei 22 Patienten.
Krankengut der Universitäts-Augenklinik Frankfurt/Main während der Jahre 1951-1965.
Ordinate: Anzahl der Patienten Abszisse: Lebensdezennien



Abb.3) Behandlungsdauer der Periphlebitis retinae bei Behandlung mit retrobulbären Cortisoninjektionen (9 Fälle).
Krankengut der Universitäts-Augenklinik Frankfurt/Main während der Jahre 1951-1965.
Ordinate: Anzahl der Tage

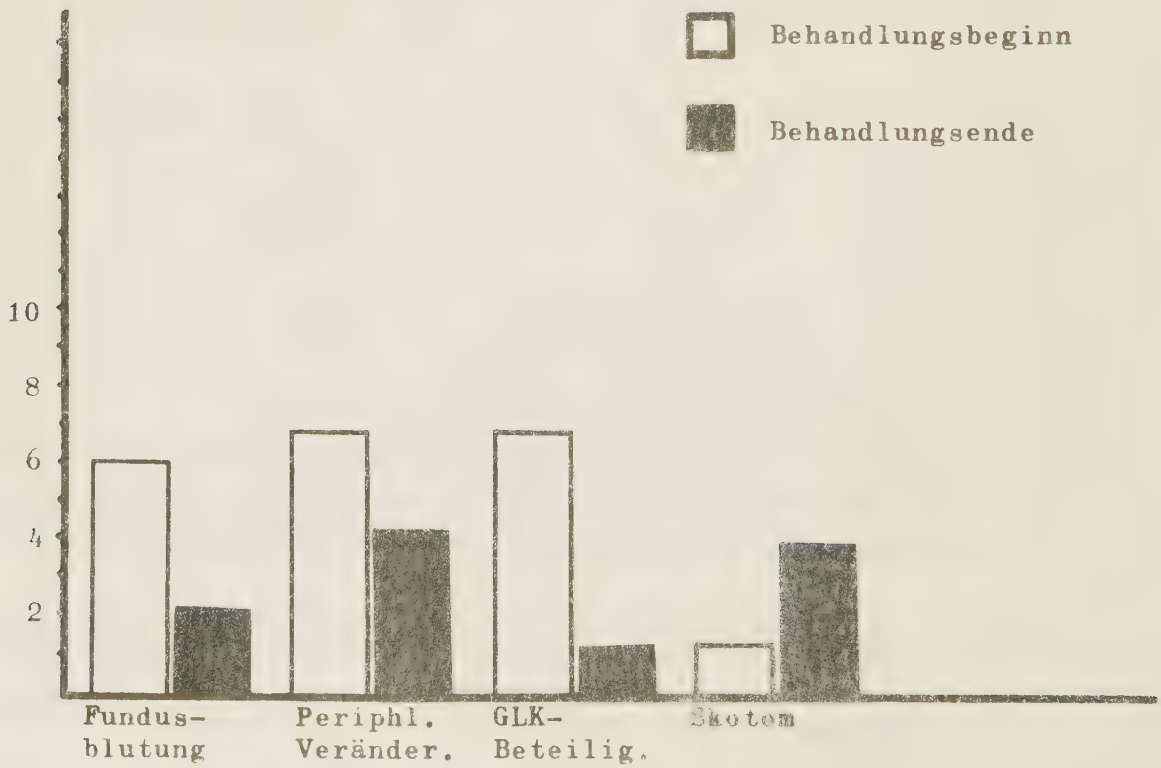

Abb.4) Behandlungsergebnisse der Periphlebitis retinae bei Behandlung mit retrobulbären Cortisoninjektionen, bezogen auf die wichtigsten klinischen Symptome zu Beginn und Ende der Behandlung bei 9 Fällen.
Krankengut der Universitäts-Augenklinik Frankfurt/Main während der Jahre 1951-1965.
Ordinate: Anzahl der Fälle

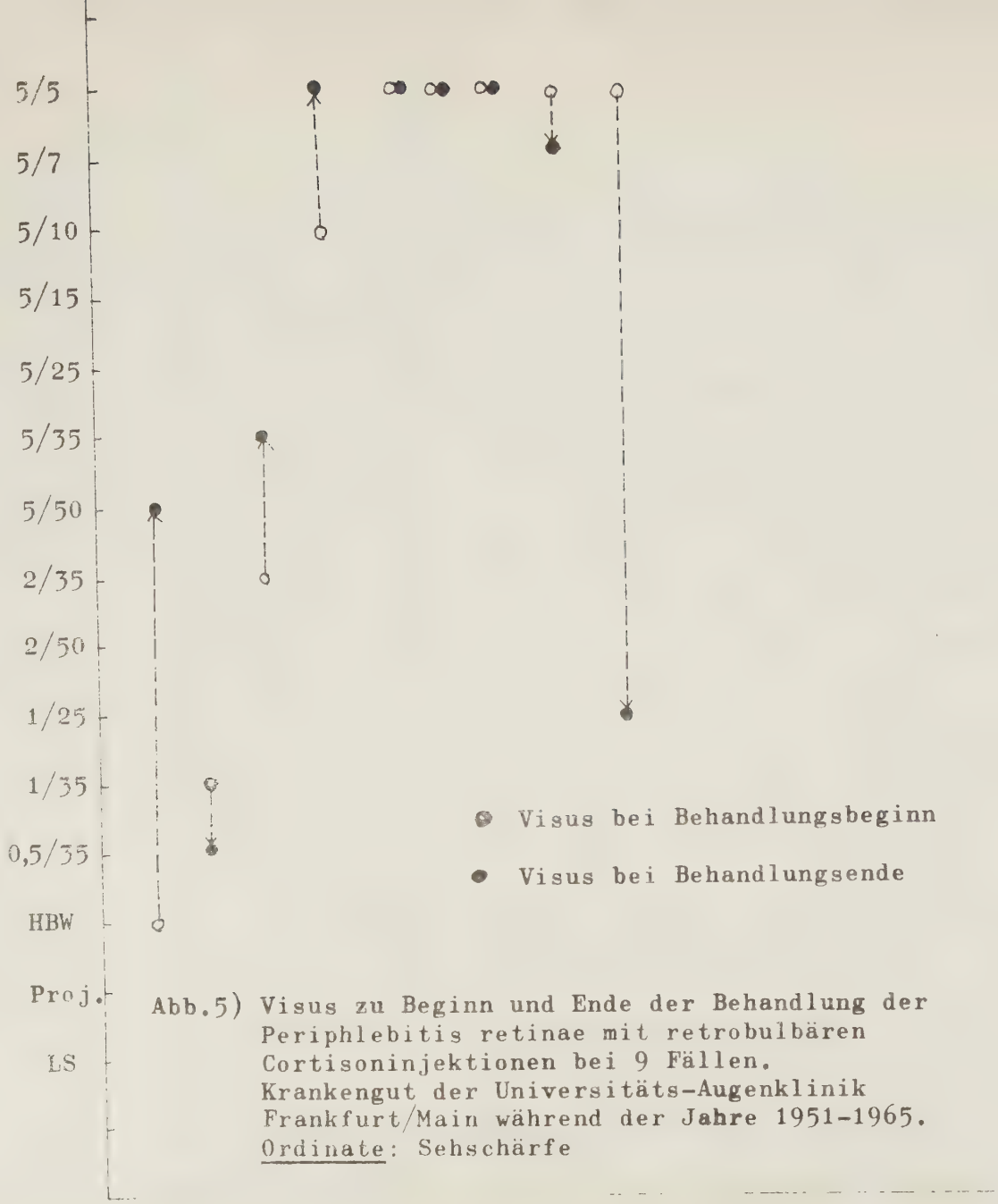

Abb.5) Visus zu Beginn und Ende der Behandlung der Periphlebitis retinae mit retrobulbären Cortisoninjektionen bei 9 Fällen. Krankengut der Universitäts-Augenklinik Frankfurt/Main während der Jahre 1951-1965. Ordinate: Sehschärfe

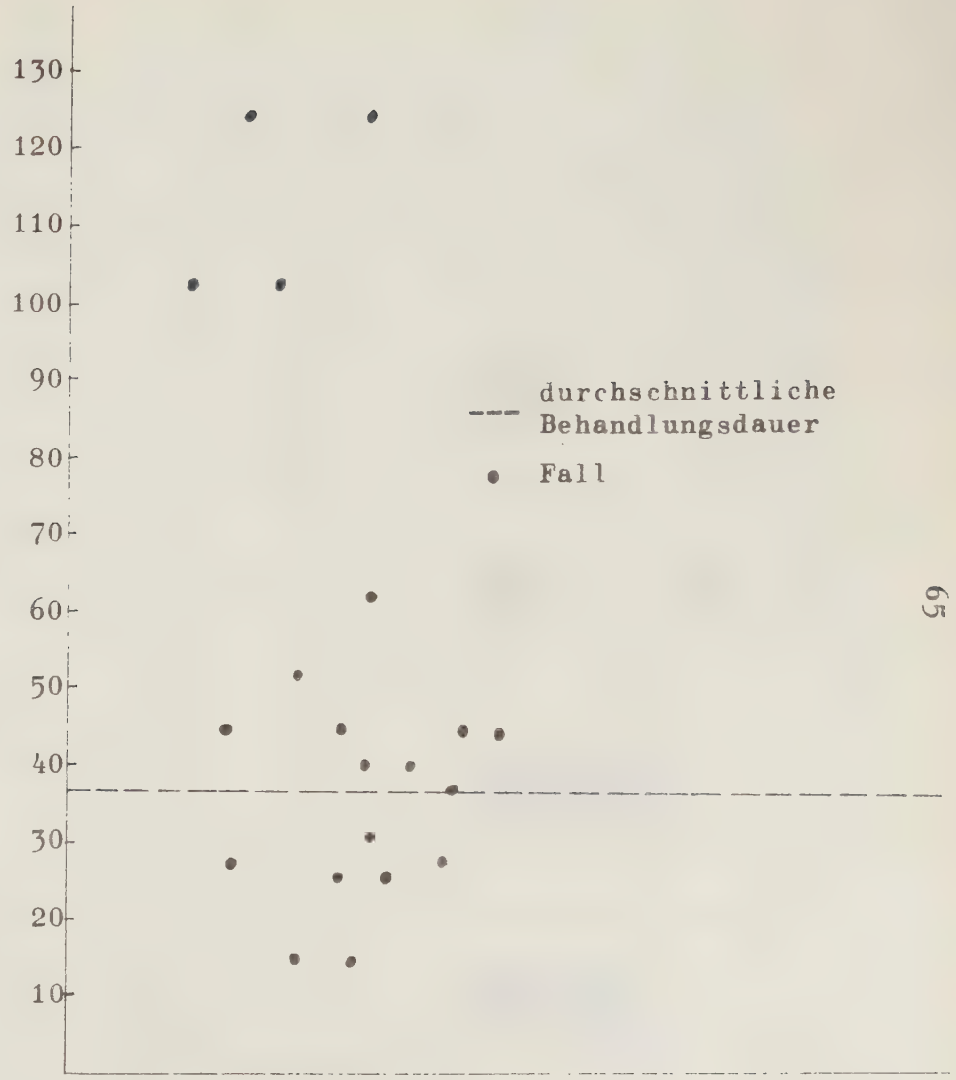

Abb.6) Behandlungsdauer der Periphlebitis retinae bei Behandlung mit Decortin (21 Fälle). Krankengut der Universitäts-Augenklinik Frankfurt/Main während der Jahre 1951-1965. Ordinate: Anzahl der Tage

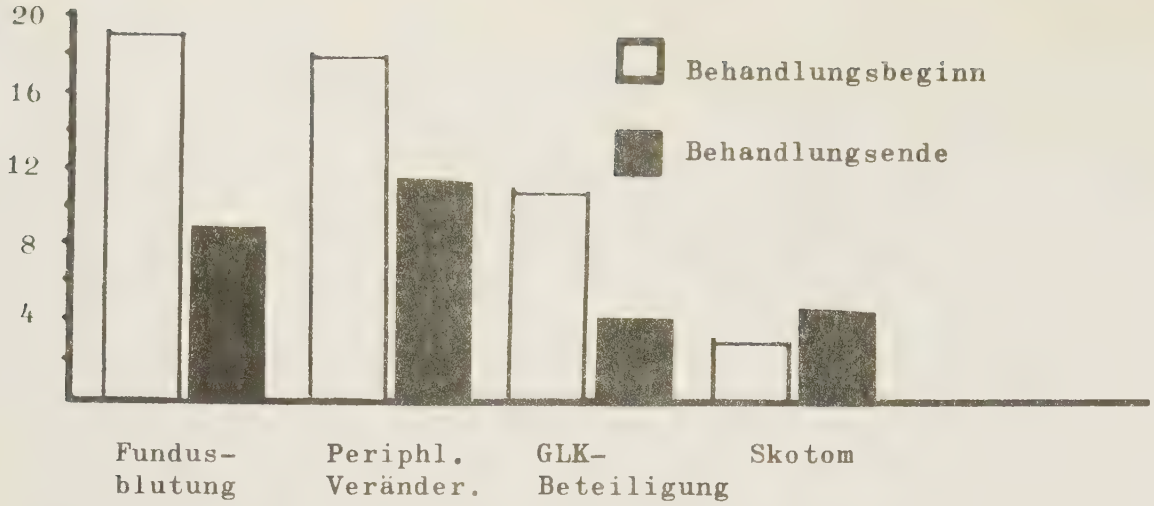

Abb.7) Behandlungsergebnisse der Periphlebitis retinae bei Behandlung mit Decortin, bezogen auf die wichtigsten klinischen Symptome zu Beginn und Ende der Behandlung bei 21 Fällen.
Krankengut der Universitäts-Augenklinik Frankfurt/Main während der Jahre 1959-1965.
Ordinate: Anzahl der Fälle



Abb.8) Visus zu Beginn und Ende der Behandlung der Periphlebitis retinae mit Decortin bei 21 Fällen.
Krankengut der Universitäts-Augenklinik Frankfurt/Main während der Jahre 1959-1965.
Ordinate: Sehschärfe

h) Die Behandlung der NEURITIS NERVI OPTICI mit Corticosteroiden

Nach KYRIELEIS kommen drei Ursachen für die Nervenfaserschädigung des Sehnerven in Betracht. Es sind dies:

1.) Direkte toxische Einwirkungen des krankmachenden Agens.
2.) Eine Ernährungsbeeinträchtigung durch begleitende Durchblutungsstörungen und
3.) mechanische Druckschädigungen.

Das Bedrohliche der Erkrankung scheint in erster Linie nicht die toxische Einwirkung, sondern die mit den Entzündungen sekundär einhergehende Ischaemie und Druckschädigung des Sehnerven zu sein. Daraus folgt, daß das therapeutische Vorgehen auf eine Abkürzung oder Abschwächung der sekundären Krankheitsprozesse gerichtet sein muß (OTTO (62)).

Die Therapie besteht somit meist in durchblutungsfördernden Maßnahmen. 1959 berichteten NEUBAUER und KARGES(59) sowie DODEN(18) über Beobachtungen bei der allgemeinen Corticosteroidbehandlung der entzündlichen Optikuserkrankungen. Eine kritische Beurteilung gaben später NEUBAUER und DODEN(60) ab. GRAEBER(38), DODEN(18) und NEUBAUER (58) erzielten gute Erfolge mit der allgemeinen Corticosteroidtherapie. Dabei führte NEUBAUER an, daß vor allem eine Verkürzung der Behandlungsdauer zu verzeichnen gewesen sei, während GRAEBER erwähnte, daß sich die Erkrankungsdauer mit der Corticosteroidbehandlung nicht habe signifikant verkürzen lassen. THIEL(82) gab an, daß Erkrankungen des Nervus opticus weniger gut auf die örtliche Cortisonbehandlung ansprechen würden. Nach LANGOSSY(48) besteht für die Steroidtherapie der Neuritis nervi optici eine absolute Indikation.

Erst seit 1959 wurde die Corticosteroidbehandlung der Neuritis nervi optici an der Universitäts-Augenklinik Frankfurt/Main durchgeführt. Sie wurde nur dann angewendet, wenn nicht bereits in wenigen Tagen durch einfache therapeutische Maßnahmen eine Spontan-Remission eintrat.

Insgesamt 24 Fälle wurden der Corticosteroidbehandlung zugeführt. Davon lag in 18 Fällen eine Neuritis retrobulbaris und in 6 Fällen eine "richtige" Neuritis nervi optici vor. Ätiologisch wurde in 13 Fällen eine Multiple Sklerose erörtert. In den anderen Fällen wurde keinerlei spezifische Ätiologie gefunden.

Hinsichtlich der Sexotropie war ein deutliches Überwiegen des weib-

lichen Geschlechts festzustellen. Nur in 2 Fällen wurden männliche Patienten behandelt.
Hinsichtlich der Altersverteilung war bevorzugt die Altersgruppe zwischen 20 und 30 Jahren und in geringerem Maße die zwischen 30 und 50 Jahren betroffen.
Die typischen Symptome der Neuritis retrobulbaris bzw.Neuritis nervi optici sind Papillitis, Opticus-Atrophie (temporale Abblassung, temporale Atrophie, totale Atrophie) mit Zentralskotom und Visusherabsetzung.

1. Die Behandlung der Neuritis nervi optici mit retrobulbären Cortisoninjektionen

In allen 7 statistisch erfaßten Fällen bestand bei Behandlungsbeginn eine Papillitis. In keinem Fall war eine Opticusatrophie zu verzeichnen. Ein Zentralskotom wurde in 6 Fällen festgestellt. In allen 7 Fällen war die Sehschärfe herabgesetzt.
Die durchschnittliche Behandlungsdauer betrug 33 Tage (min.19, max. 60 Tage). Die zusätzlichen therapeutischen Maßnahmen bestanden vor allem in Gaben von durchblutungsfördernden Medikamenten (Priscol,Betaxin, Pyrifer, Recresal) sowie Neurobion. Komplikationen traten nicht auf.
Bei der Entlassung war noch in 2 Fällen eine schwach ausgeprägte Papillitis zu beobachten. Jedoch wurde in 3 Fällen eine temporale Abblassung festgestellt. Ein Zentralskotom war in 1 Fall vorhanden. Eine Visusverbesserung erfolgte in 6 Fällen. In dem 7. Fall blieb die Sehschärfe gleich stark herabgesetzt.
Es fand nur in 1 Fall nach 3 Jahren eine Nachuntersuchung statt, die einen normalen Fundusbefund ergab.

2. Die Behandlung der Neuritis nervi optici mit Decortin

Von den 17 Fällen war bei Behandlungsbeginn in 8 Fällen eine Papillitis und in 6 Fällen eine Opticusatrophie (in 5 Fällen eine temporale Atrophie, in 1 Fall eine temporale Abblassung) vorhanden. Ein Zentralskotom bestand in 16 Fällen. Eine normale Sehschärfe war in 2 Fällen, eine herabgesetzte in 14 Fällen, eine stark herabgesetzte (Lichtschein) in 1 Fall nachzuweisen.
Die Behandlungsdauer betrug durchschnittlich 32 Tage (min.7, max. 42 Tage). Auch hier wurden zusätzlich durchblutungsfördernde Medikamen-

te und Neurobion sowie Antibiotika verabreicht. Während der stationären Behandlung traten in keinem Fall Komplikationen auf.
Der Entlassungsbefund zeigte in 7 Fällen eine schwach ausgeprägte Papillitis. In 13 Fällen lag eine Opticusatrophie vor. Davon bestand in 5 Fällen eine temporale Abblassung und in je 4 Fällen eine temporale bzw. totale Opticusatrophie. Ein Gesichtsfeldausfall war dagegen nur noch in 5 Fällen nachzuweisen. Der Visus hatte sich bis zur Entlassung in 14 Fällen gebessert, in 1 Fall war er gleich stark herabgesetzt geblieben.
In einem Zeitraum von 3 Wochen bis zu 1 Jahr wurde in 14 Fällen eine Kontrolluntersuchung vorgenommen. Dabei wurde bei 3 Fällen (18%) ein Rezidiv gefunden. Die restlichen Fälle zeigten einen unauffälligen Befund oder waren gegenüber der Entlassung unverändert.

Abb.1) Sexotropie der Neuritis nervi optici bei 21 Patienten
(2 ♂, 19 ♀).
Krankengut der Universitäts-Augenklinik Frankfurt/Main
während der Jahre 1951-1965.

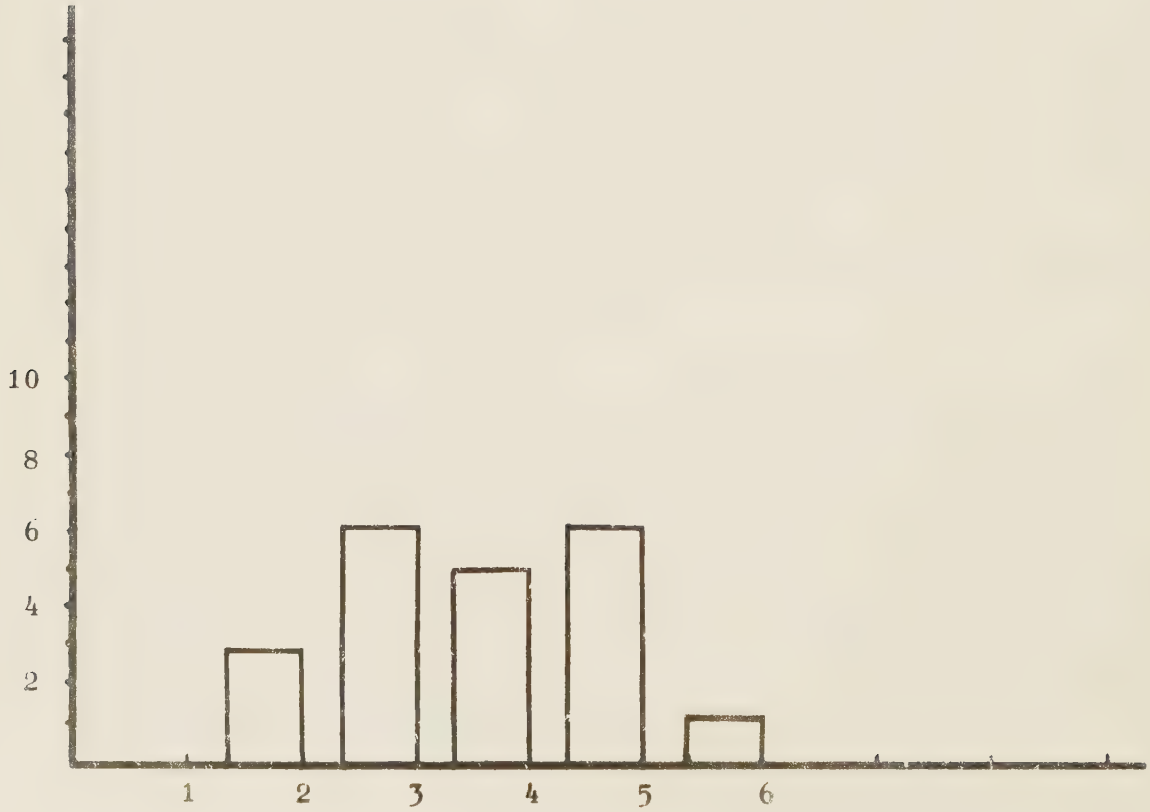

Abb.2) Altersverteilung der Neuritis nervi optici bei 21 Patienten.
Krankengut der Universitäts-Augenklinik Frankfurt/Main
während der Jahre 1951-1965.
Ordinate: Anzahl der Patienten Abszisse: Lebensdezennien



Abb.3) Behandlungsdauer der Neuritis nervi optici bei Behandlung mit retrobulbären Cortisoninjektionen (7 Fälle).
Krankengut der Universitäts-Augenklinik Frankfurt/Main während der Jahre 1951-1965.
Ordinate: Anzahl der Tage

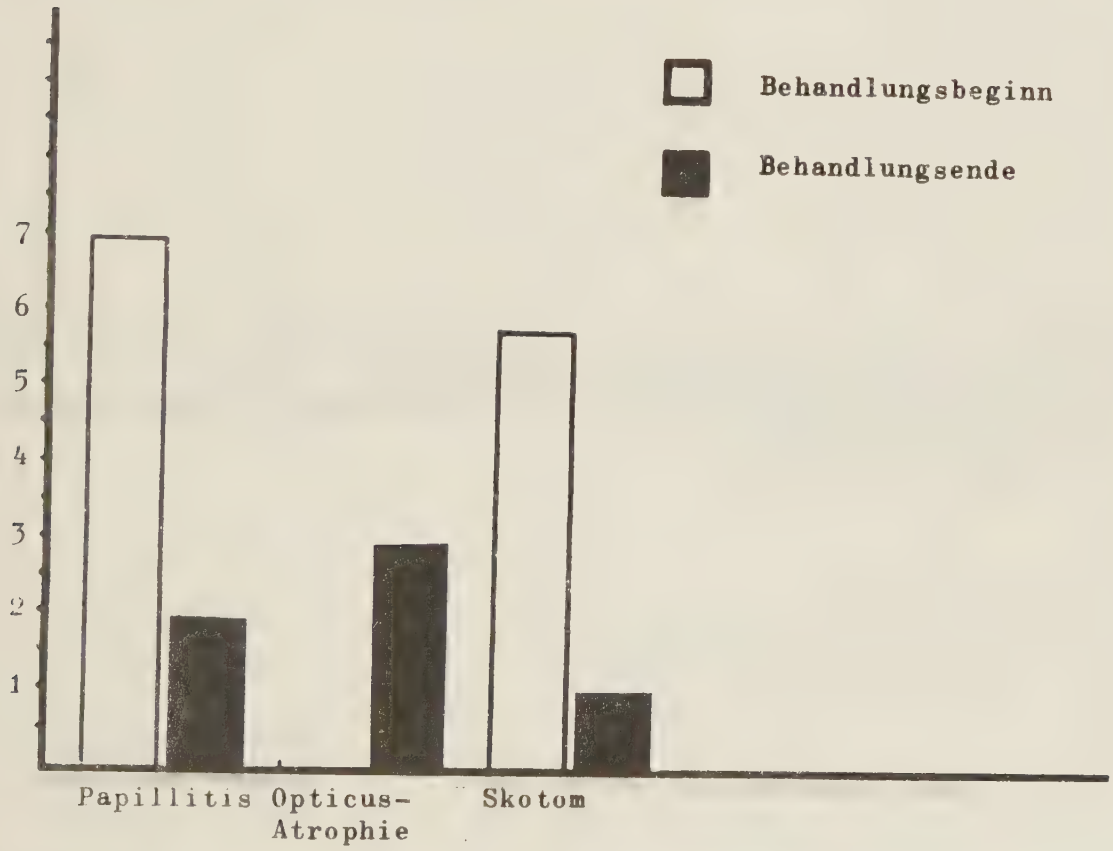

Abb.4) Behandlungsergebnisse der Neuritis nervi optici bei Behandlung mit retrobulbären Cortisoninjektionen, bezogen auf die wichtigsten klinischen Symptome zu Beginn und Ende der Behandlung bei 7 Fällen.
Krankengut der Universitäts-Augenklinik Frankfurt/Main während der Jahre 1951-1965.
Ordinate: Anzahl der Fälle

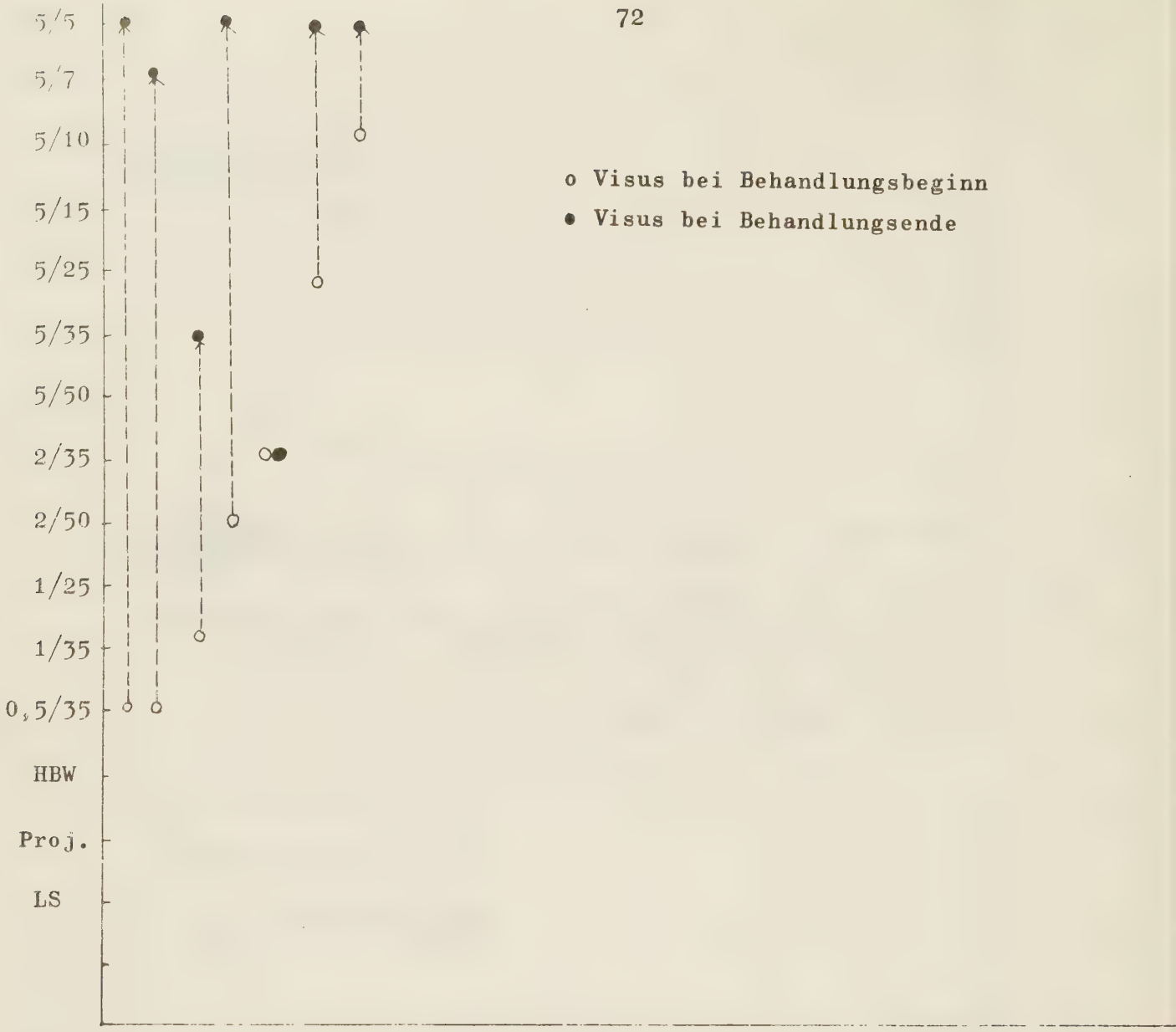

Abb.5) Visus zu Beginn und Ende der Behandlung der Neuritis nervi optici mit retrobulbären Cortisoninjektionen bei 7 Fällen.
Krankengut der Universitäts-Augenklinik Frankfurt/Main während der Jahre 1951-1965.
Ordinate: Sehschärfe



Abb.6) Behandlungsdauer der Neuritis nervi optici bei Behandlung mit Decortin (17 Fälle).
Krankengut der Universitäts-Augenklinik Frankfurt/Main während der Jahre 1959-1965.
Ordinate: Anzahl der Tage

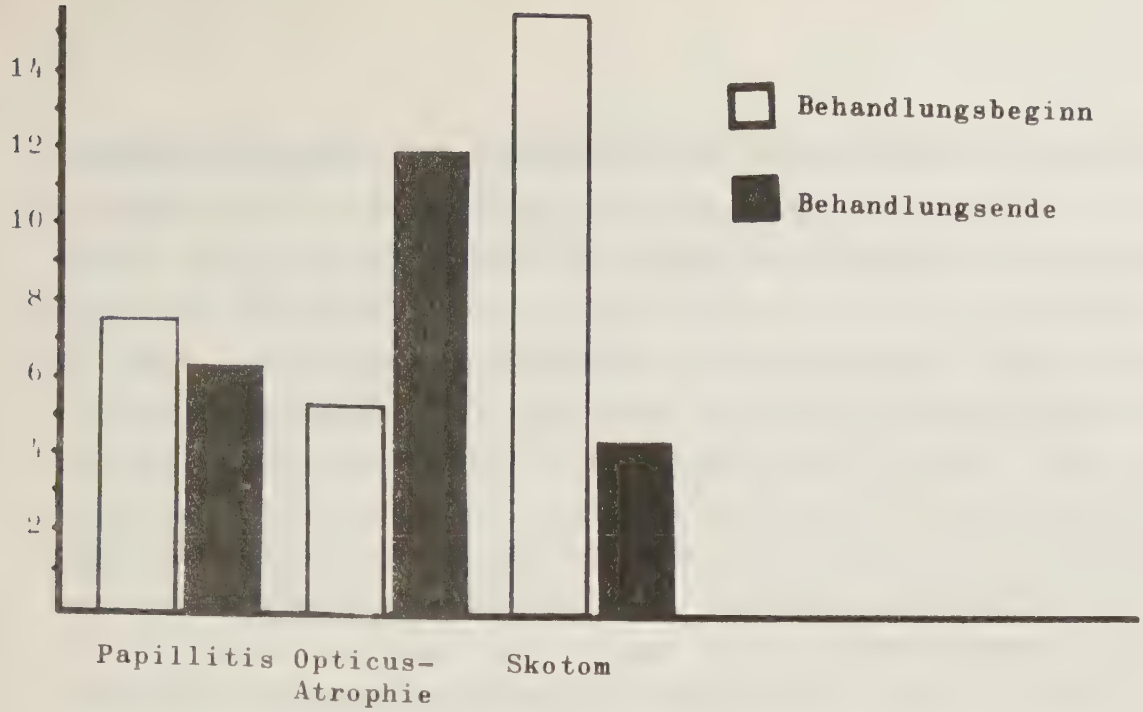

Abb. 7) Behandlungsergebnisse der Neuritis nervi optici bei Behandlung mit Decortin, bezogen auf die wichtigsten klinischen Symptome zu Beginn und Ende der Behandlung bei 17 Fällen.
Krankengut der Universitäts-Augenklinik Frankfurt/Main während der Jahre 1959-1965.
Ordinate: Anzahl der Fälle

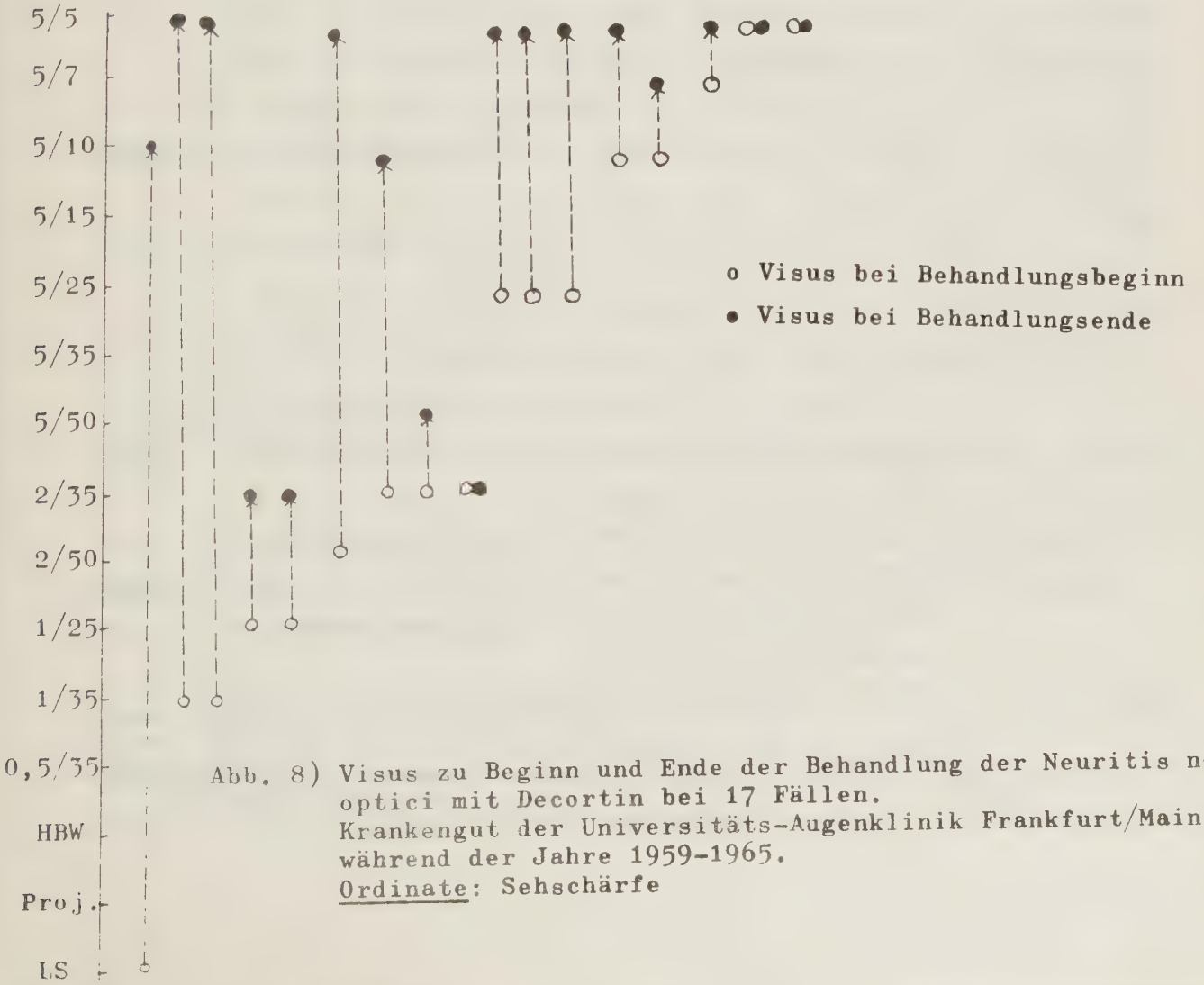

Abb. 8) Visus zu Beginn und Ende der Behandlung der Neuritis nervi optici mit Decortin bei 17 Fällen.
Krankengut der Universitäts-Augenklinik Frankfurt/Main während der Jahre 1959-1965.
Ordinate: Sehschärfe

i) Die Behandlung der SYMPATHISCHEN OPHTHALMIE mit Corticosteroiden

Das schwere Bild der sympathischen Ophthalmie tritt nur nach perforierenden Verletzungen und Operationen auf. Das Bösartige dieser Krankheit besteht darin, daß sie nach nicht vorauszuberechnender Zeit auch das zweite Auge befallen kann. Um das zweite (sympathische) Auge in seiner Funktion zu erhalten, bleibt oftmals kein anderer Ausweg, als das verletzte (sympathisierende) Auge zu enukleieren, bevor die Erkrankung am zweiten Auge einsetzt.

Der Befund der einzelnen Augenabschnitte kann verschieden sein, doch wird in der Mehrzahl zuerst der Vorderabschnitt und später der Hinterabschnitt betroffen.

Die von 1951 bis 1965 an der Universitäts-Augenklinik Frankfurt/Main behandelten 9 Fälle zeigten meist die Symptomatik einer schweren Iridocyclitis.

Die Ätiologie der sympathischen Ophthalmie ist bis heute nicht aufgeklärt. Die Theorie, daß die die sympathische Ophthalmie auslösenden Stoffe bzw. möglichen Erreger über die Durascheiden zum anderen Auge wandern, hat zwar eine große Wahrscheinlichkeit für sich, ist jedoch noch keineswegs bewiesen. Nach LANGOSSY(48) ist die sympathische Ophthalmie eine absolute Indikation für die Steroidtherapie.

Von den 9 Fällen, die stationär aufgenommen wurden, wurde in 7 Fällen mit Salbenverbänden, in 2 Fällen mit Salbenverbänden und zusätzlich Decortin behandelt.

Außer dem Erstbefund ist auch eine anamnestische Kenntnis der Krankheit wichtig. Es werden 4 Gruppen unterschieden:

Gruppe 1: Nach einer vorausgegangenen perforierenden Operation oder Verletzung des einen (sympathisierenden) Auges zeigte sich bei der Aufnahme ein Reizzustand des anderen (sympathischen) Auges, das daraufhin mit Cortison behandelt wurde (4 Fälle).

Gruppe 2: Nach einer vorausgegangenen perforierenden Operation oder Verletzung des einen (sympathisierenden) Auges hatte dieses bei der Aufnahme einen Reizzustand und wurde deshalb mit Cortison behandelt (2 Fälle).

Gruppe 3: Nach einer vorausgegangenen perforierenden Operation oder Verletzung des einen Auges zeigten bei der Aufnahme beide Augen einen Reizzustand und wurden behandelt (2 Fälle).

Gruppe 4: In 1 Fall lag ein Zustand nach sympathischer Ophthalmie vor. Der Zustand des sympathischen Auges hatte sich wieder verschlechtert, und es wurde deshalb mit Cortison behandelt.

Um bei der Behandlung einen Erfolg oder Mißerfolg beurteilen zu können, ist es von großer Wichtigkeit, ob bei Behandlungsende sich der Prozeß auf das nicht-verletzte oder nicht-operierte Auge ausgedehnt hat oder nicht. Bei den Patienten, deren nicht-verletztes Auge behandelt wurde, ist es von besonderer Bedeutung, ob der Reizzustand durch die Cortisonbehandlung zurückgegangen ist.
Im einzelnen sei über den Verlauf des Krankheitsbildes unter der Corticosteroidbehandlung folgendes ausgeführt:

Gruppe 1: In 1 Fall trat trotz Enukleation des sympathisierenden Auges nach Phtisis bulbi eine zunehmende Befundverschlechterung des sympathischen Auges ein.
In 2 Fällen wurde nach Enukleation des sympathisierenden Auges ein normaler Entlassungsbefund des sympathischen Auges beobachtet.
Bei dem 4. Fall trat sogar eine Normalisierung des Befundes des sympathischen Auges ohne Enukleation des sympathisierenden Auges ein.

Gruppe 2: Es erfolgte in 1 Fall ein völliger Rückgang des Reizzustandes. Bei der Entlassung ergab sich kein Verdacht auf eine sympathische Ophthalmie des anderen Auges.
Im 2. Fall verschlechterte sich der Reizzustand zunehmend. Deshalb wurde wegen der Gefahr der sympathischen Ophthalmie eine Enukleation durchgeführt. Bei der Entlassung war das andere Auge völlig reizfrei.

Gruppe 3: Bei beiden Patienten konnte eine Reizfreiheit beider Augen erreicht werden. Der Entlassungsbefund zeigte nur an einem Auge eines Patienten einen juxtapapillären Aderhautherd.

Gruppe 4: Bei der Entlassung wurde auch hier ein völlig normaler reizfreier Zustand des Auges festgestellt.

In 7 Fällen konnten Nachuntersuchungen in einem Zeitraum von 1 Monat bis zu 3 Jahren durchgeführt werden.
Von der Gruppe 1 wurden 2 Patienten nachuntersucht. Bei einem Patienten wurde ein Rezidiv des sympathischen Auges festgestellt,

während auf der anderen Seite ein Anophthalmus bestand. Der andere Patient zeigte ein reizfreies sympathisches Auge; hier bestand ebenfalls ein Anophthalmus auf der anderen Seite.

Von der Gruppe 2 wurde bei einem Patienten, dessen sympathisierendes Auge während der stationären Behandlung enukleiert wurde, ein reizfreier Zustand des sympathischen Auges beobachtet. Der andere Patient zeigte ein Rezidiv des sympathisierenden Auges und eine frische Entzündung des sympathischen Auges, also den Zustand der sympathischen Ophthalmie. Daraufhin wurden beide Augen mit Cortisonsalbenverbänden und Decortin behandelt. 2 Monate später ergab sich jedoch wiederum ein Rezidiv beider Augen. Nach erneuter Behandlung mit Cortisonsalbenverbänden waren beide Augen 5 Monate später reizfrei.

Von der Gruppe 3 wurden in 1 Fall beide Augen in einem reizfreien Zustand gefunden. Bei dem zweiten Patienten hatte sich ein Rezidiv des sympathischen Auges gebildet. Trotz Cortisonbehandlung hatte sich nach weiteren 4 Monaten Wiederum ein Rezidiv eingestellt. Erst nach Enukleation des sympathisierenden Auges wurde nach 1 1/2 Jahren ein reizfreier Zustand des sympathischen Auges beobachtet.

Der eine Patient der Gruppe 4 konnte einen reizfreien Zustand des sympathischen Auges aufweisen.

Insgesamt sind bei 3 von 9 Patienten Rezidive aufgetreten, wobei zusätzlich bei einem Patienten das typische Krankheitsbild der sympathischen Ophthalmie vorhanden war. Eine richtige sympathische Ophthalmie ist durch Cortison wohl günstig zu beeinflussen, jedoch nicht zu heilen.

C. Zusammenfassung

a) Iridocyclitis exsudativa (615 Fälle)

Die Behandlungsergebnisse der Iridocyclitis exsudativa mit Cortison sind durchweg als gut zu bezeichnen. Der Vergleich der lokalen mit der kombinierten Therapie ergibt, daß die lokale Therapie wirksamer ist als die kombinierte Therapie. Allerdings wurden nur die schweren Fälle ab 1959 mit Salbenverbänden und Decortin behandelt, während vor 1959 alle Fälle, ob leicht oder schwer, einer Lokaltherapie zugeführt wurden. Die durchschnittliche Behandlungsdauer ist bei der kombinierten Therapie mit 42 Tagen länger als die bei der Lokaltherapie (33 Tage).

Die Sehschärfe besserte sich bei der Lokaltherapie in 77% der Fälle, bei der kombinierten Therapie in 73% der Fälle. In 2% bzw. 4% der Fälle trat eine Sehschärfenminderung ein.

Bei der Behandlung mit Salbenverbänden wurden in 10 Fällen interkurrente Rezidive und in 3 Fällen schwerwiegende Retinaveränderungen im Sinne einer sekundären Ablatio retinae, sowie in 9 Fällen das Auftreten eines Sekundärglaukoms beobachtet. Unter der kombinierten Behandlung trat in 2 Fällen ein Rezidiv auf. In 1 Fall mußte eine Enukleation des Auges vorgenommen werden. Auffällig ist die Rezidivhäufigkeit der nachuntersuchten Fälle mit 23% bei der Lokalbehandlung, aber nur mit 8% bei der kombinierten Behandlung.

b) Iridocyclitis nodosa (216 Fälle)

Das weibliche Geschlecht überwiegt deutlich (114 weibliche, 62 männliche Patienten). Häufig sind hier beide Augen (bei 36% der Patienten) befallen.

Da auch bei dieser Krankheit seit 1959 zusätzlich zur lokalen Therapie in einigen Fällen eine kombinierte Behandlung durchgeführt wurde, ist ein Vergleich zwischen beiden Behandlungsarten notwendig.

Die durchschnittliche Behandlungsdauer war im Gegensatz zur Iridocyclitis exsudativa bei der lokalen Therapie mit 44 Tagen länger als die bei der kombinierten Therapie mit 38 Tagen.

Eine Heilung oder Besserung der Krankheit erfolgte in 96% der Fälle bei der Behandlung mit Salbenverbänden, dagegen in allen Fällen bei der Decortin-Therapie. Der Visus besserte sich bei der Lokaltherapie in 72% und verschlechterte sich in 9% der Fälle, während er sich in

75% der Fälle bei der kombinierten Therapie besserte, dagegen in 25% der Fälle verschlechterte.
Unter der Lokaltherapie wurden in 16 Fällen (ca. 10%) Rezidive beobachtet. In 1 Fall entwickelte sich eine tiefe Keratitis und in einem anderen Fall eine Ablatio retinae. In weiteren 10 Fällen trat ein Sekundärglaukom auf. Während der kombinierten Behandlung mit Salbenverbänden und Decortin waren mit Ausnahme einer in 1 Fall zu beobachtenden Keratitis disciformis keine Komplikationen entstanden.
Die Rezidivhäufigkeit der nachuntersuchten Fälle nach der stationären Behandlung mit Salbenverbänden war mit 24% ähnlich der der Iridocyclitis exsudativa. In weiteren 2 Fällen kam es zu einer Phtisis bulbi.
Die Rezidivhäufigkeit der nachuntersuchten Fälle, die kombiniert behandelt worden waren, war nur gering niedriger (3 Fälle).

c) Chorioiditis disseminata (157 Fälle)

Die Cortisonbehandlung der Chorioiditis disseminata an der Universitäts-Augenklinik Frankfurt/Main hat statistisch signifikante Erfolge aufzuweisen.
Die Behandlungsdauer betrug bei der örtlichen Therapie durchschnittlich 54 Tage, bei der kombinierten Therapie 51 Tage. Während bei alleiniger lokaler Behandlung der Gesichtsfeldausfall in 40% der Fälle verschwand, konnte bei der kombinierten Behandlung in immerhin 53% der Fälle ein normales Gesichtsfeld wiederhergestellt werden. Die frischen Aderhautherde verschwanden bei lokaler Behandlung in 96% der Fälle, bei kombinierter Behandlung dagegen in allen Fällen. Eine Besserung der Sehschärfe erfolgte bei der lokalen Behandlung in 67%, eine Verminderung in 12% der Fälle. Bei der kombinierten Therapie besserte sich die Sehschärfe in 75% der Fälle und verminderte sich in keinem Fall.
Auch traten bei der kombinierten Behandlungsform keinerlei Komplikationen auf, während bei der lokalen Therapie in 4 Fällen ein Rezidiv und in 1 weiteren Fall eine zunehmende Opticusatrophie beobachtet wurde. Während bei der kombinierten Therapie keinerlei Rezidive oder andere Krankheiten in den Nachuntersuchungen festgestellt wurden, war bei der lokalen Therapie in 10 Fällen (12%) ein Rezidiv vorhanden. In je einem weiteren Fall wurde eine beginnende Papillenatrophie bzw. Ablatio retinae diagnostiziert. Einmal kam es zu einer Phtisis bulbi.

d) Chorioiditis centralis (130 Fälle)

Überwiegend wurde bei der Chorioiditis centralis das männliche Geschlecht befallen (78 männliche, 44 weibliche Patienten).
Der Behandlungserfolg zeigt sich in erster Linie im raschen Abheilen des Maculaherdes. Dieses wird vor allem bei der lokalen Therapie ersichtlich, während eine Besserung des subjektiv wichtigen Gesichtsfeldausfalls den Erfolg der kombinierten Therapie erhärtet. Bei der kombinierten Therapie konnte immerhin in 27% der Fälle der Ausfall völlig behoben werden, während dies bei der lokalen Therapie nur in 5% der Fälle möglich war.
Eine deutliche Visusbesserung ergab sich in größerem Ausmaß bei der lokalen Behandlung (67%), bei der kombinierten Behandlung nur in 58 % der Fälle. Die Behandlungsdauer betrug bei der lokalen Behandlung durchschnittlich 46 Tage, während sie bei der kombinierten Behandlung mit 57 Tagen erheblich höher lag.
Mehrere Komplikationen traten unter der Behandlung auf, wobei ein Unterschied zwischen lokaler und kombinierter Therapie keine Rolle zu spielen scheint. In 1 Fall trat in Folge einer retrobulbären Injektion ein Hyposphagma, in 5 Fällen traten Fundusblutungen und in 3 weiteren Fällen schwere Papillitiden auf; in 2 Fällen wurde bei der lokalen Behandlung ein Rezidiv beobachtet.
In 20% der Fälle wurde bei den Nachuntersuchungen anschließend an die lokale Behandlung ein Rezidiv festgestellt. Dagegen wurde in den Nachuntersuchungen anschließend an die kombinierte Behandlung kein Rezidiv beobachtet.

e) Chorioiditis centralis serosa (38 Fälle)

Auch bei der Chorioiditis centralis serosa ist in der überwiegenden Mehrzahl der Fälle das männliche Geschlecht betroffen (28 männliche, 7 weibliche Patienten).
Auffällig ist weiterhin, daß an der Chorioiditis centralis serosa fast nur Angehörige der Altersgruppen zwischen 20 und 50 Jahren erkrankt sind.
Der gute Therapieerfolg mit Corticosteroiden dokumentiert sich insbesondere in Abheilung oder Abnahme des Maculaödems in allen Fällen, sowohl bei lokaler als auch bei der kombinierten Behandlung. Ein unterschiedlicher Erfolg zeigt sich jedoch hinsichtlich der Zentralskotome. Während bei der lokalen Behandlung in 50% der Fälle das Skotom

verschwand, war dies nur in 2 von 9 Fällen bei kombinierter Therapie festzustellen. Auch hinsichtlich der Sehschärfe war die lokale Behandlung erfolgreicher (70% Besserung gegenüber 29% bei der kombinierten Therapie).
Die Behandlungsdauer bei der lokalen Behandlung betrug durchschnittlich 48 Tage und war bedeutend kürzer als die bei der kombinierten Behandlung mit retrobulbären Injektionen und Decortin (59 Tage).
Nur in 1 Fall trat während der lokalen Behandlung ein Rezidiv auf. In 3 Fällen (12%) wurde ein Rezidiv bei den durchgeführten Nachuntersuchungen festgestellt.
Bei der kombinierten Behandlung trat weder während des stationären Aufenthaltes noch bei den Nachuntersuchungen ein Rezidiv oder eine andere Komplikation auf.

f) Chorioiditis juxtapapillaris (34 Fälle)

Wie bei den anderen Chorioiditiden konnte die Corticosteroidtherapie die entzündlichen Krankheitserscheinungen der Chorioiditis juxtapapillaris günstig beeinflussen. Die Skotome gingen in 16% der Fälle völlig zurück, die Sehschärfe besserte sich in 90% der Fälle.
Unter der Behandlung traten an Komplikationen in je einem Fall eine schwere Begleitneuritis bzw. eine schwere subretinale Blutung auf.
Die durchschnittliche Behandlungsdauer von 51 Tagen befand sich im Rahmen der Behandlungsdauer der anderen Chorioiditiden.
Von 25 nachuntersuchten Fällen fand sich in 3 Fällen (12%) ein Rezidiv, in einem 4. Fall wurde eine fortschreitende Papillenatrophie festgestellt.

g) Periphlebitis retinae (22 Patienten, 30 Fälle)

Es handelte sich überwiegend um Jugendliche männlichen Geschlechts (15 männliche, 7 weibliche Patienten). Bei ca. 50% der Patienten waren beide Augen erkrankt.
Die Corticosteroidtherapie der Periphlebitis retinae - lokal oder allgemein - läßt keinen signifikanten Erfolg erkennen. Zwar zeigte sich in den meisten Fällen eine teilweise oder völlige Resorption der Fundus- bzw. Glaskörperblutungen, jedoch kann man diesen Effekt kaum auf die Cortisontherapie zurückführen. Bei der lokalen als auch der allgemeinen Therapie war hinsichtlich der Skotome - bei Behandlungsbeginn bestanden Skotome in 1 Fall bzw. 3 Fällen, bei Behandlungsende in 4 bzw. 7 Fällen - und der Sehschärfe - eine Besserung erfolgte nur in wenigen Fällen - kein Therapieerfolg zu verzeichnen.

h) Neuritis nervi optici (Neuritis retrobulbaris) (24 Fälle)

Die Sexotropie zeigte auch bei den an der Universitäts-Augenklinik Frankfurt/Main behandelten Fällen ein deutliches Überwiegen des weiblichen Geschlechts hinsichtlich des Befalls mit der Neuritis nervi optici (19 weibliche, 2 männliche Patienten). Bevorzugt war das Alter zwischen 20 und 30 Jahren betroffen. Die durchschnittliche Behandlungsdauer betrug bei der allgemeinen Therapie 32 und bei der lokalen Therapie 33 Tage; es bestand hierin kein signifikanter Unterschied. Ein Behandlungserfolg ist zwar sowohl bei der lokalen als auch der allgemeinen Therapie hinsichtlich der Visusverbesserung (86% bzw. 93% der Fälle) und dem deutlichen Rückgang der Skotome (83% bzw. 69%) zu erkennen. Dennoch trat oft eine mehr oder weniger deutliche Opticusatrophie auf.
Komplikationen fanden sich während der Behandlung in keinem Fall.
Von insgesamt 15 nachuntersuchten Fällen wurden in 3 Fällen (20%) Rezidive festgestellt.

i) Sympathische Ophthalmie (9 Patienten)

Insgesamt wurden 9 Fälle mit Salbenverbänden behandelt, von diesen erfolgte in 2 Fällen eine zusätzliche allgemeine Behandlung.
Dabei konnte jedoch nicht verhindert werden, daß in 4 Fällen das sympathisierende Auge enukleiert werden mußte, um einen Befall des sympathischen Auges zu verhindern. Jedoch konnte durch die Corticosteroidtherapie in 8 Fällen einschließlich 3 der 4 Fälle, deren sympathisierendes Auge enukleiert werden mußte, eine Besserung des Zustandes des sympathischen Auges erreicht werden. In 1 Fall trat trotz Enukleation des sympathisierenden Auges eine Verschlechterung des Zustandes des sympathischen Auges ein.
Bei in 7 Fällen erfolgten Nachuntersuchungen wurde in 3 Fällen ein Rezidiv festgestellt, wobei sich in 1 Fall der Zustand der sympathischen Ophthalmie eingestellt hatte.

Zusammenfassend läßt sich sagen, daß die entzündlichen Krankheiten des Augenhinterabschnittes in der Mehrzahl durch die Corticosteroidtherapie günstig beeinflußt werden. Bei den Erkrankungen der Uvea (Iridocyclitis, Chorioiditiden), bei der sympathischen Ophthalmie sowie bei der Neuritis nervi optici sind mit der Corticosteroidtherapie gute Erfolge zu verzeichnen. Die lokale Anwendung von Corticosteroiden bei diesen Krankheitsbildern wird deshalb empfohlen, wobei eine zusätzliche oder alleinige Anwendung der Allgemeintherapie vor allem bei schweren Krankheitsbildern indiziert sein dürfte.
Von einer Anwendung von Corticosteroiden bei der Periphlebitis retinae wird abgeraten, da dann kein Erfolg zu erwarten ist.

LITERATURVERZEICHNIS

1. ABRAHAMSON, J.A.jr. u. ABRAHAMSON, J.A.sen. "Metimyd, a clinical study" Amer.J.Ophth. 42, 482 (1956)

2. AGATSON, H. "The use of cortisone in ocular conditions." Amer.J.Ophth. 34, 1655-1664 (1951)

3. AMSLER, M. "L'uvéite chronique." Bull.Soc. frç.ophth. Paris, 407 (1952)

4. ARMALY, M. "Effect of corticosteroids on intraocular pressure and fluid dynamics I" Arch.Ophth. 70, 482 (1963)

5. -, "Effect of corticosteroids on intraocular pressure and fluid dynamics II Arch.Ophth. 70, 492 (1963)

6. AXENFELD, Th. "Über Lokalisation intraocularer Tuberkulose und juvenile Angiopathie." Klin.Mbl.Augenheilk. 85, 465 (1930)

7. -, u. W.STOCK "Über die Bedeutung der Tuberkulose in der Ätiologie der intraokularen Hämorrhagien und der proliferierenden Veränderungen in der Netzhaut, besonders über Periphlebitis retinalis bei Tuberkulösen." Klin.Mbl.Augenhk. 49, 28 (1911)

8. BECKER, B. u. D.W. MILLS "Corticosteroids and intraocular pressure." Arch.Ophth. 70, 500-507 (1963)

9. BEIGLBÖCK, W. "Chemie und Pharmakologie der neuen Kortikosteroide." Wiener Med.Wschr. 109,Nr.29, 585 (1959)

10. BÖHRINGER, H.R. "Zur lokalen Therapie mit neueren Cortisonderivaten und Cortisonkombinationen." Klin.Mbl.Augenhk. 129, 265 (1956)

11. BÖHRINGER, H.R. "Erfahrungen mit der lokalen Cortisontherapie." Graefes Arch.Ophth. 152, 89 u. 151 (1956)

12. BÖKE, W. "Der Einfluß der Nebennieren-Corticoide auf die entzündlichen Reaktionen des Auges." In Sammlung zwangloser Abhandlungen auf dem Gebiete der Augenheilkunde Bd.22, S.51,56,58,60 (1960) VEB Beorg Thieme Verlag, Leipzig

13. BRÜCKNER, A. In "Lehrbuch der Augenheilkunde" von M.Amsler, A.Brückner, A.Franceschetti, H.Goldmann, E.B.Streiff. S.Karger Verlag (1954), 178, 565 f

14. BRÜCKNER, R. "Zur lokalen Anwendung von Cortison bei Augenerkrankungen." Ophthalmologica 121, 275-286 (1951)

15. CARLISLE, J.M. "Cortisone(Compound E). Summary of its clinical use." Brit.med.J., H.4679, 590 (1950)

16. COVELL, L.L. "Glaucoma induced by systemic steroid therapy." Amer.J.Ophth. 1, 108 (1958)

17. CREWS, S.J. "Posterior subcapsular lens opacities in patients on long-term corticosteroid therapy." Brit.med.J. 1, 1644 (1963)

18. DODEN, W. Aussprache zu "Erfahrungen mit der Kortikosteroidbehandlung der Neuritis nervi optici," von H.Neubauer Klin.Mbl.Augenhk. 137, 516 (1960)

19. -, "Chemotherapie und klimatische Behandlung der Augentuberkulose." Regensburger Jahrbuch für ärztliche Fortbildung 6, 370 (1957/58)

20. -, "Über die lokale Cortisonbehandlung in der Augenheilkunde." Klin.Mbl.Augenhk. 124, 489 (1954)

21. DODEN, W. "Tuberkulose des Auges und seiner Adnexe." Handbuch der Tuberkulose. Georg Thieme Verlag 539 ff (1964)

22. -, "Zoster ophthalmicus gangraenosus mit Verlust des Augapfels." Klin.Mbl.Augenhk. 136, 230 (1960)

23. -, u. H.BEGEMANN "Zur Pathogenese der Periphlebitis retinae." Ber.Dtsch.Ophth.Ges. 376, (1957)

24. -, u. G.HEYMANN "Tuberkulose-Antikörper bei Gesunden, Tuberkulösen und bei Kranken mit chronisch-entzündlichen Augenleiden." Ber.Dtsch.Ophth.Ges. 307, (1954)

25. DRAEGER, J. "Der Einfluß lokaler Steroidgaben auf den Augeninnendruck." Klin.Mbl.Augenhk. 147, 386 (1965)

26. DUKE-ELDER, St. "The clinical value of cortisone and ACTH in ocular diseases." Brit.J.Ophth. 35, 637 (1951)

27. -, St. u. N. ASHTON "Action of cortisone on tissue-reaction of inflammation and repair with special reference to the eye." Brit.J.Ophth. 35, 695 (1951)

28. -, O.M.DUTHIE, J.FORSTER, F.W.LAW, A.LISTER, A.McREID, G.I.SCOTT, E.C.ZORAB, A.J.B.GOLDSMITH "A series of cases treated locally by cortisone." Brit.J.Ophth. 35, 672 (1951)

29. FITZGERALD, I., J.BELLOWS, J.DONEGAN, R. Gamble, A.KRAUSE, W.MANN, M.PEARLMAN u. T.ZEKMAN "Early clinical results of ACTH and cortisone treatment of ocular deseases." Arch.Ophth. 45, 320 (1951)

30. FÖRTNER, H.G. "Beitrag zur Behandlung herpetischer Hornhauterkrankungen mit Corticoiden." Klin.Mbl.Augenhk. 133, 276-278 (1958)

31. FRANCESCHETTI, A., G.MAEDER u. J.B.BOURQUIN "Experimentelle und klinische Beobachtungen bei lokaler Cortisonbehandlung am Auge." Ophthalmologica 124, 54 (1952)

32. GALL, J. "ACTH und Cortison in der Therapie intraocularer Blutungen." Klin.Mbl.Augenhk. 139, 11-16 (1963)

33. GOLDMANN, H. "A propos du diagnostic de l'uvéité" Bull.Soc.Ophth.France 281, (1955)

34. -, u. R.WITMER "Antikörper im Kammerwasser." Ophthalmologica 127, 323 (1954)

35. GORDON, D.M. "The treatment of chronic uveitis." Arch.Ophth. 62, 400 (1962)

36. -, J. McLEAN u. H.KOTEEN "Present status of Corticotropin(ACTH), Cortisone and Hydrocortisone in Ophthalmology." Brit.J.Ophth. 37, 85-88 (1953)

37. -, -, -, u. F.P.BOUSQUET, W.D.McCUSHER, J.BARRAS, P.WETZIG u. E.W.D.NORTON "The use of ACTH and cortisone in ophthalmology." Amer.J.ophth. 34, 1675-1685 (1951) Ref.Klin.Mbl.Augenhk. 124, 374 (1952)

38. GRAEBER, W. "Ergebnisse mit der Kortikosteroidbehandlung der Neuritis nervi optici." Klin.Mbl.Augenhk. 148, 811 (1966)

39. GUINAN, P.M. "Recurrent chorioiditis treated with cortisone." Brit.J.Ophth. 35, 431-434 (1951)

40. HAERTL, H.G., u. R. THIEL "Zur Ätiologie der chronisch-rezidivierenden Erkrankungen des Uvealtraktus. Die Bedeutung der Intrakutan-Impfung mit gereinigtem Tuberkulin(GT)." In: "Herdinfekt und Auge." Ferdinand Enke Verlag, Stuttgart (1950)

41. HALLERMANN, W. "Die Behandlung chronischer Augenentzündungen mit tuberkulostatischen Stoffen." Carl Marhold Verlag, Halle (Saale), Heft 8 (1954)

42. HENRI, F. "Wirkungsweise und Anwendung des Cortisons." Med.Klinik 20, 669-671 (1952)

43. HOLMBERG, A. "The local treatment of acute iridocyclitis with cortisone." Acta ophth. 31, 75-89 (1953)

44. HOLMES, W. "Acneform reaction following a small dose of cortisone." Amer.J.Ophth. 35, 855 (1952)

45. KLEBERGER, E. "Beitrag zur Anwendung von Cortison und Hydrocortison in der Augenheilkunde." Klin.Mbl.Augenhk. 129, 349 ff (1956)

46. KRÜCKMANN, E. "Über Beziehungen der Augentuberkulose zur Lungentuberkulose." Ber.Dtsch.ophth.Ges. 64, (1928)

47. -, "Über die Ursprungsstätten der Augentuberkulose mit besonderer Berücksichtigung der intrathorakalen Verhältnisse."

48. LANGOSSY, G. "Die absoluten, relativen und Kontraindikationen für die Steroidtherapie der Augenkrankheiten." Klin.Mbl.Augenhk. 145, 371-376 (1964)

49. LAVERY, F.S. u. L.E. WERNER, D.O.DONOGHAN, P.M.GUERIAN, G.McDOUGALD "Use of cortisone in deseases of the eye." Brit.Med.J. 1, 1285 (1951)

50. LEOPOLD, J.H. u. A.H.BARNERT "Steroids in Ophthalmology." Fortschritte der Augenhk. 18, 1-42 (1967)

51. LEOPOLD, J.H. u. J.E.PURNELL, E.J.CANZON, C.G.STEINMETZ, P.R.McDONALD — "Local and systemic cortisone in ocular deseases." Amer.J.Ophth. 34, 361 (1951)

52. LEPRI, G. — "Studies on cortisone in ophthalmology." Amer.J.Ophth. 40, 86 (1955)

53. MAYLATH, F. u. J.H.LEOPOLD — "Study of experimental intraocular infection." Amer.J.Ophth. 40, 86 (1955)

54. MELLER, J. — "Zur Frage der tuberkulösen Ätiologie der chronischen Uveitis und anderer entzündlicher Erkrankungen des Auges." Wien.klin.Wschr. 45, H.2 (1932)

55. MINNES, J.F. — "Sympathetic ophthalmia treated with steroid therapy." Trans.canad.ophthal.Soc.9, 88-96 (1958)

56. MITSUI, Y. u. J.HANABUSA — "Corneal infections after cortisone therapy." Brit.J.ophth. 39, 244-250 (1955)

57. -, u. H.KURIHARA, M.OHTSUBO — "Epithelial punctate keratitis after topical prednisolone." Ophthalmologica 139, 461 (1960)

58. NEUBAUER, H. — "Erfahrungen mit der Kortikosteroidbehandlung der Neuritis nervi optici." Klin.Mbl.Augenhk. 137, 515 (1960)

59. -, u. E.KARGES — "Kortikosteroidbehandlung bei Neuritis nervi optici." Klin.Mbl.Augenhk. 149, 871 (1966)

60. -, u. W.DODEN — "Zur kritischen Beurteilung der Kortikosteroidbehandlung bei Neuritis nervi optici." Klin.Mbl.Augenhk. 149, 433 (1966)

61. OGELESBY, R.B., R.L.BLACK, L.von SCHUMANN, J.J.BUNIM — "Cataracts in rheumatoid arthritis patients treated with corticosteroids." Arch.Ophth. 66, 519-523 (1961)

62. OTTO, J. "Erfahrungen mit der Kortikosteroidtherapie bei Augenkrankheiten." Vortrag in 38. Versammlung der Vereinigung Rhein-Mainischer Augenärzte 4./5.12.1965 in Frankfurt/Main

63. REMKY, H. "Neue Ergebnisse klinischer Kammerwasseruntersuchungen." Ber.Dtsch.Ophth.Ges. 70, (1953)

64. -, "Zur Klinik der serologisch diagnostizierten Augentuberkulose." Klin.Mbl.Augenhk. 133, 518 (1958)

65. -, "Ergeben sich aus dem klinischen Bild einer Uveitis Anhaltspunkte für die ätiologische Diagnose?" Tagg.Württ.Augenärztl.Vereing. Tübingen 1958; Ref. in Klin.Mbl.Augenhk. 133, 580 (1958)

66. deROSA, L. "Su di un caso di oftalmite simpatica trattata con cortisone." Ann.ottalm. 84, 165 (1958)

67. ROSNER, E. u. E.STEINVORTH "Über die Lokalanwendung von Hydrocortison(Ficortril) bei entzündlichen Erkrankungen der vorderen Augenabschnitte." Klin.Mbl.Augenhk. 130, 372 (1957)

68. SCHEIE, H.G. u. Th.G.McLELLAN jr. "Treatment of Herpes Zoster ophthalmicus with Corticotropin and Corticosteroids." Arch.Ophth.(USA) 62, 579 (1959)

69. -, u. M.C.ALPER "Treatment of herpes zoster ophthalmicus with cortisone or corticotropin." Arch.Ophth.(USA) 53, 38ff (1955)

70. -, u. G.S.TYRNER, J.A.BUESSELER u. J.E.ALFONA "Adrenocorticotropic hormon (ACTH) and cortisone in ophthalmology." Arch.ophth.(USA) 45, 301 (1951)

71. SCHEIFFARTH, F. u. W.ZICHA — "Klinische Erfahrungen mit Dexamethason und anderen neueren Corticoidderivaten." Die Medizinische 38, 1737 (1959)

72. SCHENK, H. — 1960 aus LEOPOLD und BARNERT "Steroids in Ophthalmology."

73. –, u. R.KUNZE — "Cortisonschaden am Auge." Klin.Mbl.Augenhk. 136, 663 (1960)

74. SCHRADER, K.E. — "Ergebnisse der Behandlung von Regenbogenhaut- und Hornhautparenchymentzündungen mit Bethason." Klin.Mbl.Augenhk. 149, 871 (1966)

75. SCHUHMACHER, H. u. R.MACHEMER — "Experimentelle Untersuchungen zur Therapie von Cortisonschäden der Cornea." Klin.Mbl.Augenhk. 148, 121-126 (1966)

76. SIEGENTHALER, W.u.G., u. U.ISLER — "Grundlagen und Indikationen für die Behandlung innerer Krankheiten mit Cortisonen unter spezieller Berücksichtigung von Prednisolon(1)." Die Medizinische 50, 2023 (1958)

77. –, M.MANN, A.BONER, Ph.CHRISTEN — "Kortikosteroidtherapie in der Inneren Medizin." Praxis 53, No14, 491 (1964)

78. STARK, H. — "Cortison und Auge." Klin.Mbl.Augenhk.124, 96 u.584 (1954)

79. STEFFENSON, E.H. u. J.A.OLSON, R.R.MARGULIS, R.W.SMITH, E.L.WHITNEY — "The eye. Experimental Use of Cortisone in Inflammatory Eye Disease." Amer.J.Ophth. 33, 1033-1040 (1950)

80. STELLAMOR-PESKIR, H. — "Zur Therapie der Chorioretinitis disseminata akuta." Ophthalmologica 137, 372 (1959)

81. STREIFF, E.B. — "Evolution der Linsentrübung durch lokale Cortisonbehandlung." Klin.Mbl.Augenhk. 144, 781 (1964)

82. THIEL, R. "Cortisontherapie bei Augenerkrankungen." Klin.Mbl.Augenhk. 119, 161 (1951)

83. -, "Differential diagnosis and treatment of chronic uveitis." Bull.Soc.Egypt. 46, 499 (1953)

84. -, "Diagnóstico diferencial del tratamento de la uveitis crónica." Prensa méd.argent. 480 (1954) Ref. in Zbl. Ges.Ophth.63, 107 (1954)

85. URBANEK, J. u. R.MELLER "Nachweis von Tuberkelbazillen im Blute Augenkranker." Zschr.Augenhk. 77, 17 (1932)

86. VERREY, F. "Clinique de l'humeur aquese pathologique." Neuchâtel-Paris 1954

87. -, "Gebiet, Bedingungen und Faktoren der intraokularen Entzündung." Ophthalmologica(Basel) 117, 204 (1948)

88. -, "La cytologie et la bactériologie de l'humeur aquese: points de vue nouveaux pour l'étude de diverse inflammations endoculaires. Faits et hypotheses." Docum.Ophth.(Den Haag) 11, 64 (1957)

89. -, "Bakteriologie des Kammerwassers. Beitrag zur Ätiologie der Uveitis." Klin.Mbl.Augenhk. 130, 215 (1957)

90. WANDRUSZKA, R.V. "Ergebnisse der Tuberkulin-Reiz-Schwellenermittlung mittels "gereinigtem Tuberkulin" bei chronisch rezidivierenden Augenerkrankungen." Dissertation, Freiburg i.Brsg. (1954)

91. WEGNER, W. "Der Morbus Boeck der Augen." In "Der Morbus Besnier-Boeck-Schaumann (epithelzellige Granulomatose) und seine Bedeutung für die endogenen Augenentzündungen." Von W.WEGNER und K.WURM, Bücherei des Augenarztes Heft 20, Ferd.Enke Verlag, Stuttgart (1957)

92. -, u. R.ZINTZ "Unsere Erfahrungen mit der Chemotherapie der Augentuberkulose." Klin.Mbl.Augenhk. 119, 350 (1951)

93. -, u. K.WURM "Der Morbus Besnier-Boeck-Schaumann (epitheloidzellige Granulomatose) und seine Bedeutung für die endogenen Augenentzündungen." Ferdinand Enke Verlag, Stuttgart (1957)

94. WEISSBECKER, L. "Cortison und Infektionskrankheiten." Ärztekongreß der "Organon" vom 28./29.6.1957 in Nymwegen, Holland

95. WITMER, R. "Beitrag zur Hämagglutination nach Middlebrook und Dubos mit besonderer Berücksichtigung der Augentuberkulose." Schweiz.med.Wschr. 82, 449 (1952)

96. -, "Erfahrungen mit dem Sero-Test auf Tuberkulose von Middlebrook und Dubos." Ophthalmologica (Basel) 123, 329 (1952)

97. -, "Die Hämagglutination (HA) nach Middlebrook-Dubos und die Serum-Elektrophorese bei Augenerkrankungen." Klin.Mbl.Augenhk. 122, 641 (1953)

98. -, "Ätiologische Diagnostik der Uveitis. I.Mitteilung: Klinische und experimentelle Ergebnisse am Mensch und Tier." Graefes Arch.Ophth. 156, 1 (1955)

99. WITMER, R. "Ätiologische Diagnostik der Uveitis. II.Mitteilung: Die Hämagglutination nach Middlebrook und Dubos und die Papier-Elektrophorese bei der experimentellen Kaninchentuberkulose." Graefes Arch.Ophth. 156, 337 (1955)

100. -, "Ätiologische Diagnostik der Uveitis. III.Mitteilung: Klinische Ergebnisse mit besonderer Berücksichtigung der Tuberkulose." Graefes Arch.Ophth. 156, 356 (1955)

101. -, "Uveitis und Tuberkulose." TBK.Arzt 10, 695 (1956)

102. -, "Experimentelle Studien zur Frage der lokalen Antikörperbildung im Auge." Docum.ophth.(Den Haag) 11, 148 (1957)

103. -, "Serologie des Kammerwassers. Beitrag zur Ätiologie der Uveitis." Klin.Mbl.Augenhk. 130, 234 (1957)

104. WOODS, A.C. "Clinical and experimental observation on the use of ACTH and Cortisone in ocular inflammatory disease." Amer.J.Ophth. 33, 1325-1349 (1950)

105. -, "The value of cortisone and ACTH in ocular diseases." Trans.Ophth.Soc.U.Kingd. 72, 171-229 (1952)

106. -, u. R.WOOD "Studies in experimental tuberculosis 18 The effect of cortisone combined with specific antibacterial therapy on experimental ocular tuberculosis in the immune-allergic rabbit." Arch.Ophth. 59, Nr.4, 559-578 (1958)

Ehrenwörtliche Erklärung

Ich erkläre ehrenwörtlich, daß ich die der Medizinischen Fakultät Frankfurt am Main zur Promotionsprüfung eingereichte Arbeit mit dem Titel

"Zur Corticosteroidtherapie bei entzündlichen Erkrankungen des Augenhinterabschnittes"

in der Klinik für Augenkrankheiten der Universität Frankfurt am Main unter der Leitung von Herrn Prof.Dr.med.J.Otto ohne sonstige Hilfe selbst durchgeführt und bei der Abfassung der Arbeit keine anderen als in der Dissertation angeführten Hilfsmittel benutzt habe.
Ich habe bisher an keiner in- und ausländischen Medizinischen Fakultät ein Gesuch um Zulassung zur Promotion eingereicht noch die vorliegende Arbeit als Dissertation vorgelegt.

Frankfurt am Main, den 10. Mai 1970

Verzeichnis meiner akademischen Lehrer :

Prof.Dr.Lieb	Augenheilkunde
Prof.Dr.Otto	Augenheilkunde
Prof.Dr.Doden	Augenheilkunde
Prof.Dr.Herrmann	Dermatologie
Prof.Dr.v.Reckow	Zahnheilkunde
Prof.Dr.Mittermaier	Hals-, Nasen-, Ohrenheilkunde
Priv.Doz.Dr.Ristow	Hals-, Nasen-, Ohrenheilkunde
Prof.Dr.Güntz	Orthopädie

Verzeichnis meiner akademischen Lehrer :

Prof.Dr.Starck	Anatomie
Prof.Dr.Frick	Anatomie
Prof.Dr.Schneider	Anatomie
Prof.Dr.Müser	Physik
Prof.Dr.Royen	Chemie
Prof.Dr.Giersberg	Zoologie
Prof.Dr.Halbsguth	Botanik
Prof.Dr.Wezler	Physiologie
Prof.Dr.Heinz	Physiolog.Chemie
Prof.Dr.Rotter	Pathologie
Prof.Dr.Lapp	Pathologie
Prof.Dr.Zimmermann	Pathologie
Prof.Dr.Herzberg	Hygiene, Bakteriologie
Prof.Dr.Knothe	Hygiene, Bakteriologie
Prof.Dr.Betke	Arbeits- und Sozialhygiene
Prof.Dr.Hartung	Gesundheitsfürsorge
Prof.Dr.Artelt	Geschichte der Medizin
Prof.Dr.Strnad	Med.Strahlenkunde
Prof.Dr.Gerchow	Gerichtliche Medizin
Prof.Dr.Luff	Versicherungsmedizin
Prof.Dr.Holtz	Pharmakologie
Prof.Dr.F.Hoff	Innere Medizin
Prof.Dr.Heintz	Innere Medizin
Prof.Dr.Frey	Innere Medizin
Prof.Dr.Jürgens	Innere Medizin
Prof.Dr.Siede	Innere Medizin
Prof.Dr.Geißendörfer	Chirurgie
Prof.Dr.Contzen	Chirurgie
Prof.Dr.Käser	Gynäkologie
Prof.Dr.Heller	Gynäkologie
Prof.Dr.Brehm	Gynäkologie
Prof.Dr.Schwenzer	Gynäkologie
Prof.Dr.Weisse	Kinderheilkunde
Prof.Dr.Hövels	Kinderheilkunde
Prof.Dr.Pirlet	Physikal.Therapie
Prof.Dr.Kulenkampff	Psychiatrie, Neurologie

L E B E N S L A U F

Am 24.3.1942 wurde ich als Sohn des Versicherungsangestellten Georg Wettich und seiner Ehefrau Liselotte, geb. Hering in Gotha geboren. Nach 3 Jahren Volksschule in Gotha und weiteren 1 1/2 Jahren in Frankfurt - nach Übersiedlung in die Bundesrepublik - trat ich 1953 in das Carl-Schurz-Realgymnasium ein, das ich bis zum Abitur, Ostern 1962, besuchte. Vom Sommersemester 1962 an studierte ich an der Johann-Wolfgang-von-Goethe-Universität in Frankfurt/Main Medizin. Hier bestand ich im Herbst 1965 die Ärztliche Vorprüfung und im Februar 1969 die Ärztliche Prüfung.

Seit März 1969 bin ich als Medizinalassistent im St.Katharinen-Krankenhaus in Frankfurt/Main tätig (Urologie, Chirurgie, Innere Medizin).